SOBRACOM
SOCIEDADE BRASILEIRA DE CORREÇÕES ODONTO-MAXILARES
ESCOLA DE APERFEIÇOAMENTO PROFISSIONAL - EAP SOBRACOM

Anelise Biazin da Rosa

TRATAMENTO DA MORDIDA ABERTA ANTERIOR

Porto Alegre, RS, Brasil

2012

SOBRACOM
SOCIEDADE BRASILEIRA DE CORREÇÕES ODONTO-MAXILARES
ESCOLA DE APERFEIÇOAMENTO PROFISSIONAL - EAP SOBRACOM

Anelise Biazin da Rosa

TRATAMENTO DA MORDIDA ABERTA ANTERIOR

Porto Alegre, RS, Brasil

2012

Anelise Biazin da Rosa

TRATAMENTO DA MORDIDA ABERTA ANTERIOR

Trabalho de conclusão de curso de Especialização apresentado ao Programa de Pós-Graduação em Ortopedia Funcional dos Maxilares da Sobracom, como requisito parcial para obtenção do título de Especialista em OFM.

Orientador: Mestre Jussara Diffini Santa Maria
Coordenador: Mestre Jussara Diffini Santa Maria

Porto Alegre, RS, Brasil

2012

AGRADECIMENTOS

À SOBRACOM, em especial a coordenadora do curso de Especialização em Ortopedia Funcional dos Maxilares, pela dedicação, apoio e compreensão; a todos os professores que nos transmitiram um pouco de seu conhecimento; aos funcionários da instituição que possibilitaram a execução das aulas, o funcionamento da clínica e garantiram os lanches nos intervalos.

"A alma da educação é a educação da alma"

André Luiz

RESUMO

A Mordida Aberta Anterior é uma alteração que causa grande comprometimento estético e principalmente funcional ao seu portador. Pacientes com Mordida Aberta Anterior apresentam alteração na postura da língua e no padrão de deglutição, menor capacidade funcional da musculatura mastigatória, redução do espaço da nasofaringe e da orofaringe, direção de rotação posterior da mandíbula. Essas alterações assumem grande importância na etiologia, na definição do plano de tratamento, durante o tratamento ativo e principalmente na estabilidade pós-tratamento. Pacientes em fase de crescimento e desenvolvimento estão amadurecendo suas funções, sendo por isso importante o tratamento precoce, visando remover estímulos nocivos, reabilitar os padrões funcionais e restaurar o equilíbrio neuromuscular do sistema estomatognático. O tratamento através da Ortopedia Funcional dos Maxilares utiliza forças naturais funcionais, guia o crescimento esquelético e modifica o comportamento neuromuscular, podendo ser usado em idades precoces por não depender de suporte dentário.

PALAVRAS-CHAVE: Mordida Aberta Anterior, etiologia, diagnóstico, tratamento precoce, Ortopedia Funcional dos Maxilares.

ABSTRACT

The Anterior Open Bite is a disturbance that causes important esthetic commitment and mainly functional to its bearer. Anterior Open Bite patients presents alterations in tongue posture and swallowing pattern, lower functional capacity of the masticatory muscles, reduced space of the nasopharynx and oropharynx, mandibular posterior rotation direction. These changes are very important in the etiology, in the definition of the treatment plan, during active treatment, and mainly in the posttreatment stability. Patients undergoing growth and development are maturing their functions, so it is important early treatment in order to remove harmful stimuli, rehabilitate functional patterns and restore neuromuscular balance stomatognathic system. Treatment through the Functional Maxillary Orthopedics uses natural functional forces, guides skeletal growth, modifies neuromuscular behavior, and can be used at an early age because it's not necessary dental stand.

KEYWORDS: Anterior Open Bite, etiology, diagnosis, early treatment, Functional Maxillary Orthopedics.

Sumário

1INTRODUÇÃO....9
2REVISÃO DE LITERATURA....12
2.1DEFINIÇÃO E CLASSIFICAÇÃO....12
2.2PREVALÊNCIA....15
2.3FATORES ETIOLÓGICOS....21
2.4MUSCULATURA MASTIGATÓRIA....23
2.5RESPIRAÇÃO BUCAL....25
2.6POSTURA DA LINGUA....28
2.7ROTAÇÕES MANDIBULARES....31
2.8ANÁLISE CEFALOMÉTRICA DE LAVARGNE E PETROVIC....34
2.9ANÁLISE DO COMPASSO ARTICULAR....36
2.10MORDIDA ABERTA ANTERIOR E DESORDENS TEMPOROMANDIBULARES 40
2.11TRATAMENTO....41
2.12ORTOPEDIA FUNCIONAL DOS MAXILARES....47
2.13ORTODONTIA FIXA....53
2.14ESTABILIDADE E RECIDIVA....56
3DISCUSSÃO....58
4CONCLUSÕES....73
BIBLIOGRAFIA....75

1 INTRODUÇÃO

Em decorrência da ampliação do acesso a medidas preventivas em saúde bucal nas últimas décadas no Brasil, vem-se observando uma mudança no perfil epidemiológico das doenças bucais. Doenças infecciosas, principalmente a cárie dentária tem apresentado redução nos índices e na gravidade dos casos. Nesse contexto, os problemas relacionados à oclusão tornam-se cada vez mais frequentes na população, a ponto de estes já serem considerados o terceiro maior problema de saúde bucal no Brasil, apresentando uma elevada prevalência, tanto na dentição decídua como na dentição permanente (CARVALHO et al 2009; ALBUQUERQUE et al 2009; CAVALCANTI et al 2008; PERES et al 2007).

Dentre as maloclusões mais frequentemente encontradas na população, está a mordida aberta anterior. É uma alteração que causa grande impacto na vida do paciente, não apenas pelo comprometimento estético que determina, mas principalmente pelo prejuízo funcional causado à mastigação, fonação, deglutição e respiração (TAGAWA, AIDAR, TOGAWA 2009; MEJIA, GALVIS, SIERRA, 1995). Isso é especialmente importante em pacientes que estão em etapa de crescimento e desenvolvimento, pois ainda estão amadurecendo suas funções (SIMÕES, 2003).

Segundo o Princípio da Prioridade Funcional existe uma sequencia de desempenho das estruturas anatômicas, promovendo o melhor momento de ação e de inibição pelas vias mais curtas. A sincronização na sequência deste desempenho é o dispositivo de segurança para manter ou determinar a função mais adequada, com maior rendimento e mínimo esforço. Dessa forma, a posição das articulações temporomandibulares, língua, mandíbula, pescoço, cabeça, coluna vertebral, região inframandibular e passagem de ar estão inter-relacionadas, caracterizando o Octógono da Prioridade Funcional. Qualquer alteração na posição ou função de alguma dessas estruturas, reflete em todo o circuito funcional (SIMÕES, 2003).

Segundo Proffit (1995), a mordida aberta pode ser definida como um desvio no relacionamento vertical entre os arcos dentários superior e inferior, caracterizado pela falta de contato entre os antagonistas. A falta de contato pode ocorrer tanto entre os segmentos anteriores como nos posteriores do arco. A falta de contato na região de incisivos e caninos, quando a oclusão está em relação cêntrica, é denominada mordida aberta anterior. Estruturalmente, pode ter comprometimento apenas dentário ou também esquelético, consistindo esta última em uma discrepância no sentido vertical que torna difícil a correção e seus resultados finais se mostram menos estáveis (LOPES, SOUSA, JUNIOR, 2007).

A mordida aberta de natureza dentária resulta da infrairrupção ou vestibularização exagerada dos incisivos (MASSA, ALBUQUERQUE, FAUSTA 2008; MEJIA, GALVIS, SIERRA, 1995). O problema restringe-se aos arcos dentários e ao osso alveolar. Hábitos deletérios, tais como sucção digital e de chupeta, interposição de lábio e língua, quadros de hipertrofia das amígdalas e respiração bucal são citados como fatores etiológicos mais comuns. Geralmente os indivíduos apresentam padrão de crescimento facial favorável, selamento labial competente e função respiratória normal (DIB, RAVELI, LANDAZURI, 2009). Esse tipo de mordida pode, muitas vezes, ser corrigido espontaneamente com a remoção do hábito, tendo prognóstico geralmente favorável.

Já na mordida aberta de origem esquelética as alterações não estão mais restritas ao osso alveolar, há envolvimento das bases ósseas. O processo palatino apresenta rotação no sentido anti-horário, associado ao aumento da altura facial ântero-inferior, rotação horária da mandíbula, ramo mandibular curto e ângulo goníaco obtuso (CHAMBRONE, REIS, GOLDENBERG, 2007).

O tratamento da mordida aberta esquelética, ou hiperdivergente é uma das situações mais desafiadoras para o profissional. Objetiva redirecionar o exagerado crescimento vertical, gerando uma rotação das bases ósseas no sentido contrário ao inicialmente apresentado pelo paciente. Por ser uma patologia evolutiva, o tratamento precoce tende a ser mais efetivo. Deve ter inicio oportunamente antes do surto de crescimento da adolescência, tirando, assim maior proveito do potencial de crescimento da face (BARBOSA, 2009). O tratamento durante a dentição decídua ou mista possibilita a readequação do desenvolvimento esquelético e dentário antes do

estabelecimento da dentição permanente. Ultrapassado o período de crescimento e desenvolvimento, o manejo das mordidas abertas se torna mais complexo. Pode haver o estabelecimento de deformidades esqueléticas e comprometimentos funcionais graves, sendo necessário em alguns casos até mesmo intervenção cirúrgica para sua correção (BRITTO, ISAACSON, 2004).

A Ortopedia Funcional dos Maxilares se constitui, nesse contexto, como importante alternativa de tratamento para esses pacientes, pois tem como propósito remover interferências indesejáveis durante o crescimento e desenvolvimento fisiológico das estruturas estomatognáticas, atuando diretamente sobre o sistema neuromuscular que comanda o desenvolvimento ósseo dos maxilares, o qual pode levar os dentes a ocuparem suas posições funcionais e estéticas. Esta forma de tratamento deve criar novos reflexos posturais e nova dinâmica mandibular para que produza e mantenha a harmonia do sistema estomatognático. Aparelhos ortopédicos funcionais atuam de forma bimaxilar, através de mudança de postura terapêutica, alteram o recrutamento muscular, induzem o remodelamento ósseo, alterando, dessa forma a oclusão. Como não dependem de suporte dentário, podem ser indicados em períodos precoces de desenvolvimento (SIMÕES, 2003) melhorando dessa forma o prognóstico das mordidas abertas esqueléticas.

Esse trabalho tem como objetivo realizar uma revisão bibliográfica, identificando aspectos relacionados ao desenvolvimento da mordida aberta, aos métodos de diagnóstico, às consequências funcionais para o indivíduo portador da mordida aberta, características clínicas e possibilidades de tratamento através da Ortopedia Funcional dos Maxilares.

2 REVISÃO DE LITERATURA

2.1 DEFINIÇÃO E CLASSIFICAÇÃO

A mordida aberta anterior pode ser definida como um desvio no relacionamento vertical entre maxila e mandíbula, resultando na falta de contato entre os antagonistas na região anterior (PROFFIT,1995).

Pode ser classificada como dentária (ou dento alveolar) e esquelética, de acordo com as características morfológicas apresentadas, estando relacionada, em cada caso, a fatores etiológicos distintos.

A mordida aberta dentária ou dento alveolar é caracterizada por um impedimento no processo ativo de erupção dentária e, consequentemente, do desenvolvimento do processo alveolar, geralmente causada por hábitos de sucção que provocam redução no crescimento da região. As alterações estão restritas ao osso alveolar (CHAMBRONE, REIS, GOLDENBERG, 2007; PROFITT,1995).

Já a mordida aberta esquelética se caracteriza pela desproporção entre as bases ósseas do complexo craniofacial com predomínio de crescimento vertical. As alterações não estão restritas ao osso alveolar, atingindo também as bases ósseas. Nos pacientes com mordida aberta esquelética se observa relação divergente dos planos maxilomandibulares, aumento do ângulo do plano mandibular, diminuição da altura do ramo mandibular, rotação posterior da mandíbula e anterior da maxila. Ocorre desproporção entre as alturas faciais anteriores superior e inferior, com aumento da altura facial anterior inferior, aumento na altura facial anterior total, diminuição da altura facial posterior, predomínio da altura facial sobre a profundidade, com tendência ao padrão de face longa, pelo aumento do terço inferior da face (CHAMBRONE, REIS, GOLDENBERG, 2007; REIS, PINHEIRO,

MALAFAIA, 2007; GONZALEZ et al, 2009; PONCE, 2007).

A ausência de selamento labial passivo é regra nas mordidas abertas anteriores esqueléticas, como importante sinal clínico da discrepância maxilomandibular (CHAMBRONE, REIS, GOLDENBERG, 2007).

Essas alterações podem ser percebidas cefalometricamente com:

- aumento do ângulo formado pelos planos SN (base do crânio) e mandibular;
- aumento do ângulo formado entre os planos palatino e mandibular;
- diminuição do ângulo formado entre SN (base do crânio) e o plano palatino;
- diminuição dos ângulos SNA e SNB;
- diminuição do ângulo 1.1 (ângulo interincisivo);
- aumento dos ângulos 1.NA e 1.NB;
- aumento das medidas 1-NA e 1-NB;
- diminuição da distância entre os pontos S e N;
- aumento da altura alveolar nos dentes posteriores com extrusão dos dentes posteriores (CHAMBRONE, REIS, GOLDENBERG, 2007).
- Na análise cefalométrica de Bimler, pode-se perceber alterações:
- no fator 3 (inclinação mandibular entre 30°a 45°);
- no fator 4 (inclinação do plano palatino), onde valores negativos, indicam prognóstico desfavorável em mordida aberta anterior;
- no fator 5 (inclinação do clivus entre 70°a 80°);
- no fator 7 (plano SN entre 8° a 14°);
- no ângulo goníaco (120° a 135°);
- o ângulo basal, formado pelos planos clivus e mandibular, aumentado (100° a 125°), podendo a desarmonia ocorrer no ângulo basal superior, formado pelos planos clivus posterior e maxilar (valores de 70°a 80°), no ângulo basal inferior, formado pelos planos palatino e mandibular (entre 30° e 45°) ou em ambos os segmentos.

Tais alterações indicam tipologia facial vertical, ou leptóide.

O índice facial suborbital também vai indicar tipo facial longo (altura facial A'M maior que a profundidade facial A'C) (BIMLER, 1995; SIMÕES, 2003).

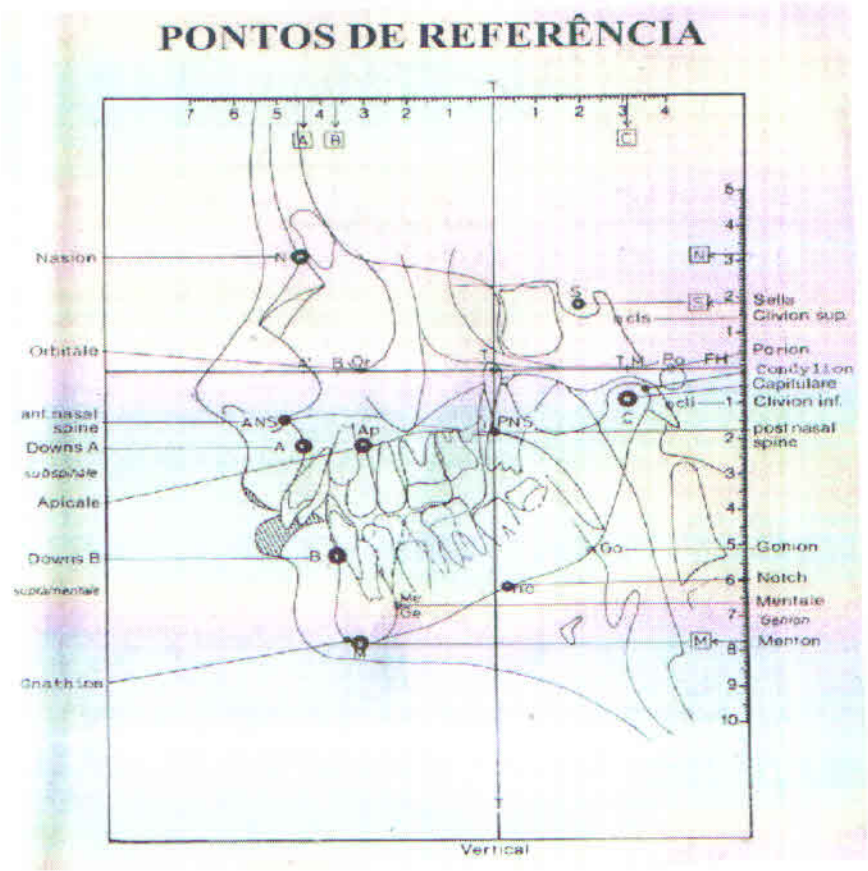

Figura 1 - *Pontos de Referência para o Traçado Cefalométrico. Fonte: Bimler, P.H. Análise Cefalométrica de Bimler. Dental médica Editora e Livraria Ltda. 1ª edição, 1995. São Paulo-SP. P. 9*

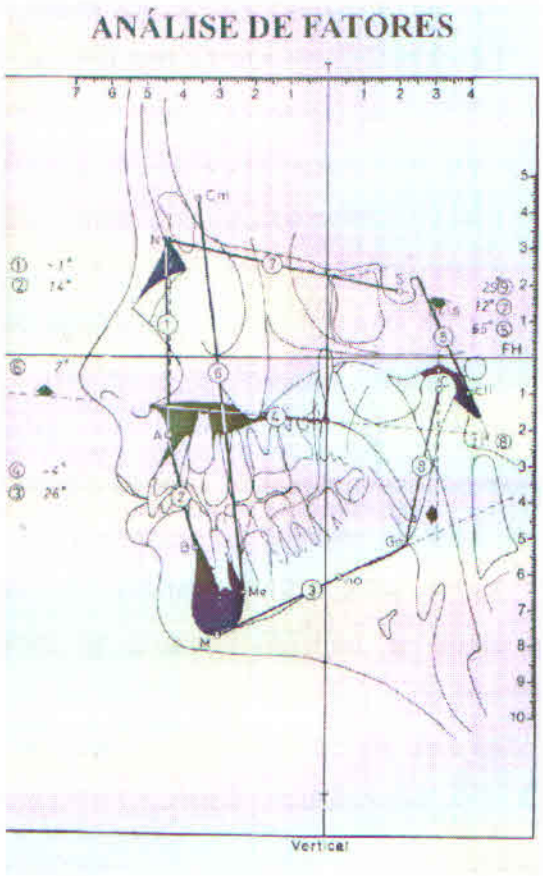

Figura 2 *- Fatores da Análise Cefalométrica de Bimler. Fonte: Bimler, P.H. Análise Cefalométrica de Bimler. Dental médica Editora e Livraria Ltda. 1ª edição, 1995. São Paulo-SP. P. 23*

2.2 PREVALÊNCIA

A mordida aberta anterior apresenta alta frequência na população, sendo a sua prevalência variável conforme a faixa etária avaliada. É uma alteração que se instala precocemente, já nos primeiros anos de vida, podendo levar a importantes alterações funcionais durante as fases de desenvolvimento do indivíduo (IWASA, SOUZA, WADA, 2003).

Em estudo transversal realizado em creches públicas no município de João Pessoa, Paraíba, por Albuquerque et al (2009), foram examinadas 292 crianças,

entre 12 e 36 meses de idade. De acordo com a presença dos elementos dentários no momento do exame, as crianças foram classificadas em quatro grupos: grupo 1: presença de incisivos decíduos; grupo 2: presença de incisivos e primeiros molares decíduos; grupo 3: presença de incisivos, caninos e primeiros molares decíduos; grupo 4: presença de dentadura decídua completa. Foram excluídas crianças com cáries extensas, com anomalias dentárias de forma, número e tamanho, crianças com fraturas nos dentes anteriores que atingissem a borda incisal, portadores de síndromes, disfunções sistêmicas e fissuras labiopalatinas. A mordida aberta anterior foi a maloclusão mais encontrada, com prevalência de 35,6%, sem associação significativa com o gênero. Houve associação significativa entre mordida aberta anterior e faixa etária, sendo 14,5% maior na faixa etária de 25 a 36 meses (38,7% versus 24,2% na faixa etária dos 12 aos 24 meses). A prevalência foi mais elevada entre as crianças do grupo 3 (43,1%), existindo associação fortemente significativa entre o grupo de dentes e a ocorrência de mordida aberta anterior. Os autores acreditam que isso se deva à elevação da dimensão vertical posterior que ocorre com a erupção dos primeiros molares decíduos.

O levantamento realizado, por Carvalho et al (2009) com crianças entre 3 e 5 anos de idade em Cabedelo também na Paraíba, buscou além de verificar a prevalência de mordida aberta anterior, investigar sua associação com hábitos de sucção não nutritiva, e o padrão de amamentação. Foram examinadas 117 crianças, tendo sido excluídas da amostra as crianças que apresentaram resistência ao exame. As crianças incluídas apresentavam todos os elementos dentários decíduos irrompidos. Foram realizadas entrevistas com as mães das crianças, contemplando questões acerca de renda familiar, hábitos de higiene bucal infantil, informações sobre período de amamentação, presença e duração do uso de chupeta, realização de respiração bucal, presença e duração de hábitos de sucção digital, morder lábios ou objetos, onicofagia e bruxismo. Observou-se que 36,8% das crianças apresentaram mordida aberta anterior, existindo associação estatisticamente significativa entre o sexo masculino e a maior frequência dessa alteração oclusal. Houve associação entre prevalência de mordida aberta anterior e a prática de respiração bucal (p=0,040) e o uso de chupetas (p=0,0001). Observou-se também uma associação estatisticamente significativa entre o uso de mamadeira e a presença de mordia aberta anterior (p=0,040), o mesmo não ocorrendo quando se

considerou o hábito de sucção digital e o fato de a criança ter sido amamentada. A prática de respiração bucal pelas crianças foi relatada por 36,8% das mães, sendo um achado significativo. A respiração bucal está frequentemente associada à mordida aberta anterior, podendo ser considerada fator etiológico da mesma.

Em estudo sobre prevalência de maloclusões realizado em Niterói, Rio de Janeiro, com 148 crianças de 3 a 6 anos de idade, a mordida aberta anterior esteve entre as maloclusões mais observadas, apresentando um percentual de 35,14%, não havendo diferença estatisticamente significativa entre os sexos. Os autores destacaram a importância dessa alta frequência ter sido observada durante a fase de dentição decídua, pois as maloclusões presentes em fase precoce tendem a agravar-se nas dentições mista e permanente (FERNANDES, AMARAL, 2008).

Em levantamento realizado no município de Ribeirão Preto, São Paulo, foram examinadas 120 crianças, brancas, entre 2 e 6 anos de idade, que possuíam dentição decídua completa, e nenhum dente permanente irrompido. Crianças com ausências de dentes, ou dentes cariados foram excluídas, assim como as que apresentavam mordida cruzada anterior. As crianças foram reunidas em dois grupos conforme a faixa etária: 2 a 4 anos e 4 a 6 anos. A mordida aberta anterior foi classificada conforme a severidade em leve (1mm); moderada (2mm); e severa (3mm ou mais). A frequência de mordida aberta anterior encontrada foi de 23,32%, sendo a maioria considerada moderada. Observou-se uma diminuição da mordida aberta com a idade, o que os autores associaram à provável interrupção de hábitos de sucção (VALENTE, MUSSOLINO, 1989).

Na cidade de Pelotas, Rio Grande do Sul, estudo transversal realizado em 1999, buscou analisar a prevalência de oclusopatias e o efeito da amamentação e dos hábitos de sucção não nutritivos aos 6 anos de idade. Foram realizados exames clínicos em 359 crianças e entrevistas com os responsáveis, acerca de amamentação, uso de chupeta e hábitos de sucção digital. A prevalência encontrada para mordida aberta anterior foi de 46,2%, estando a mesma associada com o período de amamentação no peito menor que nove meses ($p=0,004$), e com o uso de chupeta entre 1 e 4 anos de idade ($p<0,001$). Após ajustes estatísticos para o uso de chupeta, o tempo de amamentação no peito perde significância estatística, enquanto sucção digital se torna estatisticamente significante. Crianças que fizeram

uso regular de chupeta entre 12 meses e 4 anos de idade tiveram um risco 3,6 vezes maior de apresentar mordida aberta anterior do que as que não fizeram. Crianças com o hábito de sucção digital aos 6 anos de idade tiveram um risco 1,4 vezes maior do que as que não possuíam o hábito. Esses resultados se mantiveram quando foram adicionados fatores confundidores, como sexo, peso ao nascimento, perímetro cefálico e escolaridade materna. A interação entre duração de amamentação no peito e uso de chupeta foi testado, mas não mostrou significância estatística. A prevalência de amamentação por menos de 1 mês foi 15,7%; de 1 a 3,9 meses foi 36,3%; de 4 a 8,9 meses 23,9% e por mais de 9 meses 23,6%. O uso regular de chupeta entre 1 e 4 anos de idade foi observado em 60,4% das crianças. Na amostra, apenas 5% das crianças apresentavam molares e/ou incisivos permanentes, o que significa que a dentição predominante era decídua. Os autores ressaltam que a amamentação no peito promove o correto crescimento e desenvolvimento das estruturas faciais que ocorre durante os primeiros quatro anos de vida da criança, sendo que 90% do processo está completo aos 12 anos de idade. O efeito protetor da amamentação por período igual ou maior há nove meses para o desenvolvimento da mordida aberta anterior é anulado pelo uso regular de chupeta entre 1 e 4 anos de idade. No entanto, a mordida aberta anterior relacionada ao uso de chupeta parece causar mais alterações locais, ao passo que a falta de amamentação parece estar mais relacionada à deficiência de desenvolvimento músculo esqueletal. Os autores sugerem que estudos sejam feitos para determinar se a presença da maloclusão na dentição decídua é preditivo de permanência na dentição permanente, embora dados da literatura apontem uma tendência de autocorreção da mordida aberta anterior com a eliminação dos hábitos (PERES et al, 2007).

Considerando-se a prevalência de mordida aberta anterior na dentição mista, estudo transversal realizado por Cavalcanti et al (2008) avaliou a prevalência de maloclusão em escolares entre 6 e 12 anos de idade matriculados nas escolas municipais urbanas na cidade de Campina Grande, na Paraíba. A amostra aleatória simples constou de 516 crianças, que não haviam recebido nenhum tipo de tratamento ortodôntico anterior. A mordida aberta anterior foi classificada conforme a severidade em leve (até 1mm), moderada (superior a 1mm e inferior a 3mm), e severa (igual ou superior a 3mm). A frequência encontrada foi de 22,3%,

encontrando-se associação positiva entre mordida aberta anterior e o sexo feminino (p=0,004). Com relação ao grau de mordida aberta anterior, 59,1% apresentava grau severo, seguida do grau leve, com 27,9% e moderado, com 13%.

Ainda considerando fase de dentição mista, levantamento epidemiológico realizado em Miranda, Mato Grosso do Sul, avaliou 1500 crianças, pertencentes às raças branca, negra e indígena na faixa etária de 6 a 12 anos. Além da condição oclusal, foi avaliada a presença de hábitos de sucção digital, interposição lingual, sucção de chupeta e respiração bucal. A prevalência de mordida aberta anterior foi de 13,20% na população geral, 13,82% quando se considerou apenas a raça branca, 13,83% para a raça indígena e 9,54% para a raça negra, contrariando dados da literatura que citam maior prevalência de mordida aberta anterior para os negros, pelo próprio padrão de crescimento inerente à raça. No entanto, notou-se que na referida população a presença de hábitos deletérios foi menor que nas demais populações pesquisadas, o que pode ter contribuído para a menor prevalência de mordida aberta. No que diz respeito aos hábitos, na raça branca 12,16% apresentavam interposição lingual, 2,94% respiração bucal e apenas 0,89 % sucção de chupeta. Na raça indígena, 8,61% apresentavam hábito de sucção digital, 3,20% interposição lingual, 2,60% respiração bucal e 1,40% sucção de chupeta. Na raça negra, 10% apresentavam interposição lingual, 2,72% sucção digital, 1,36% sucção de chupeta e somente 0,9% respiração bucal. A mordida aberta anterior foi a maloclusão predominante para a raça indígena, associada à uma relação molar de classe I (PEDRIN et al, 2008).

Já levantamento realizado no município de Piracicaba, São Paulo, com 547 escolares das redes pública e privada, com 12 anos de idade completos encontrou índices bem menores para a presença de mordida aberta anterior: 4,7%. No entanto, cabe salientar que a amostra probabilística foi realizada para prevalência de cárie dentária em levantamento epidemiológico segundo os critérios da OMS (1977), adaptados pela Faculdade de Saúde Pública da Universidade de São Paulo. Os escolares foram avaliados quanto à presença de mordida aberta anterior, quanto à amplitude (em milímetros) e ao índice de estética dentária (DAI), que classificou o grau de severidade da maloclusão. Este índice incorpora outras medidas, como dentes visíveis ausentes, apinhamento, espaçamento, diastema, maior irregularidade maxilar anterior, maior irregularidade mandibular anterior,

sobressaliência mandibular anterior, relação molar ântero-posterior. A amplitude foi classificada, em leve (até 1mm de distância entre os bordos incisais dos incisivos superiores e inferiores), moderada (de 1mm a 5mm) e severa (acima de 5mm). Verificou-se maior prevalência de mordida aberta anterior no sexo feminino (6,1% versus 2,9% para o sexo masculino) e nos escolares do ensino público (5,0% versus 1,4% para ensino privado). No entanto, essa diferença não foi estatisticamente significante. Quanto à etnia, a maior prevalência foi em pardos (9,1%), seguido pelos negros (5,4%), brancos (3,5%) e amarelos (0%), não apresentando diferença significante. Porém, ao se estratificar em brancos e não brancos (pardos, negros e amarelos), encontrou-se diferença significativa, com maior prevalência para os não-brancos. Com relação à severidade, o índice DAI aponta 22,8% de oclusão severa e incapacitante. Pela mensuração da amplitude, 3,8% das mordidas abertas anteriores foram classificadas como moderada, e 0,9% como severa. Ao se comparar o grau de severidade pelo índice DAI e pela classificação da amplitude, parece que a mordida aberta anterior não foi o componente de maior peso para estabelecer maloclusão severa no índice DAI. Apesar disso, precisam ser analisados componentes relacionados à estética do ponto de vista do paciente, não considerados pelo índice, uma vez que a mordida aberta anterior é normalmente visível (IWASA, SOUSA, WADA, 2003).

Tabela 1: *Resumo da prevalência de mordida aberta anterior nas diferentes faixas etárias*

Autores	Ano	Faixa etária	Local	Amostra	Prevalência
Albuquerque, Duarte, Cavalcanti, Beltrão	2009	1 a 3 anos	João Pessoa/PB	292	35,60%
Carvalho, Carvalho, Forte, Aragão, Costa	2009	3 a 5 anos	Cabedelo/PB	117	36,80%
Fernandes, Amaral	2008	3 a 6 anos	Niterói/RJ	148	35,13%
Valente, Mussolino	1989	2 a 6 anos	Ribeirão Preto/SP	120	23,32%
Peres, Barros, Peres, Victora	1999	6 anos	Pelotas/RS	359	46,20%
Cavalcanti, Bezerra, Alencar, Moura	2008	6 a 12 anos	Campina Grande/PB	516	22,30%
Pedrin, Silva, Ferreira, Almeida	2008	6 a 12 anos	Miranda/MS	1500	13,20%
Iwasa, Sousa, Wada	2003	12 anos	Piracicaba/SP	574	4,70%

2.3 FATORES ETIOLÓGICOS

A etiologia da mordida aberta anterior é multifatorial, existindo uma série de configurações dento esqueléticas e displasias de origem genética que podem estar associadas à ela, como retrognatia, falha primária de erupção de origem idiopática, artrite reumatoide juvenil crônica, distrofia miotônica, reabsorção condilar idiopática, osteogênese imperfeita, disfunção temporomandibular, entre outras (CHAMBRONE, REIS, GOLDENBERG, 2007).

Tradicionalmente, os fatores etiológicos são classificados em genéticos / hereditários e ambientais / funcionais (CARVALHO et al,2009; BARBOSA, 2009). Dentre os fatores genéticos ou hereditários estão anomalias do desenvolvimento do processo frontonasal, patologias congênitas e, mais comumente, padrão esquelético de crescimento facial com predomínio de crescimento vertical. Dentre os fatores ambientais e funcionais pode-se citar traumatismos na região da pré-maxila; prática de hábitos deletérios como os hábitos de sucção não nutritiva de dedo, chupeta ou interposição de lábio; mau posicionamento, função ou tamanho anormal da língua; obstrução das vias aéreas pela hipertrofia dos tecidos linfáticos e consequente alteração na postura de descanso da língua; e respiração bucal, pela influência nos mecanismos de postura mandibular (CARVALHO et al, 2009; ALBUQUERQUE et al, 2009; CHAMBRONE, REIS, GOLDENBERG, 2007).

A mordida aberta anterior dento alveolar está basicamente relacionada à fatores ambientais/funcionais. Surge geralmente pela presença de hábitos bucais deletérios (REIS, PINHEIRO, MALAFAIA, 2007) e se mantém, na maioria das vezes pelo surgimento de um padrão de deglutição atípica, com interposição da língua. A interposição lingual entre os arcos durante a deglutição, fonação ou mesmo repouso está presente praticamente em todos os casos de mordida aberta. Parece ser uma adaptação às alterações causadas pelos hábitos de sucção, sendo um agente secundário cujo papel parece ser mais o de manter a mordida aberta do que propriamente gerá-la. (PONCE,2007; PROFFIT,1995; REIS, PINHEIRO, MALAFAIA, 2007). Também pode estar relacionada à hipertrofia das amígdalas, que provoca a projeção da língua para frente e para baixo, interpondo-a entre os incisivos (REIS,

PINHEIRO, MALAFAIA, 2007; GONZALEZ et al, 2009).

Cabe destacar a importância do aleitamento materno para o correto desenvolvimento do sistema estomatognático e amadurecimento das funções, pois a amamentação estimula a respiração correta, promove a função muscular peribucal adequada e desestimula o aparecimento de hábitos de sucção. (REIS, PINHEIRO, MALAFAIA, 2007) A amamentação natural gera satisfação psicológica na criança, diminuindo a possibilidade de instalação de hábitos de sucção não nutritiva, sejam de chupeta ou de dedo, como forma de compensação (CARVALHO et al, 2009).

Nas mordidas abertas esqueléticas o fator genético é o fator etiológico primário, já que a mesma está diretamente relacionada ao padrão de crescimento facial. A ocorrência de fatores ambientais agrava o quadro. Hábitos de sucção digital e de chupeta promovem o surgimento de mordida aberta anterior, que inicialmente apresenta caráter dento alveolar, estando restrita à região de sucção. No entanto, em indivíduos com padrão de crescimento desfavorável, a interposição do dedo ou chupeta pode intensificar os efeitos, restringindo a erupção dos dentes anteriores enquanto os posteriores continuam a erupcionar. (REIS, PINHEIRO, MALAFAIA, 2009). A instalação de alterações morfológicas na presença do hábito depende da intensidade, duração e frequência, assim como da suscetibilidade individual e capacidade de adaptação, determinada principalmente pelo padrão de crescimento facial (RAKOSI, 1999).

Deve-se ressaltar a importância do tipo facial na ação dos hábitos deletérios como fatores etiológicos. Pacientes com crescimento predominantemente vertical são mais prejudicados pela respiração bucal ou qualquer hábito de sucção, enquanto os pacientes com padrão predominantemente horizontal apresentam características musculares e esqueléticas que os protegem dos efeitos deletérios dos hábitos (CHAMBRONE, REIS, GOLDENBERG, 2007). No caso de mordida aberta esquelética os hábitos seriam agravantes e os distúrbios miofuncionais orofaciais seriam adaptações à condição morfológica alterada. (TAGAWA, AIDAR, TAGAWA, 2009; ALIMERI, THOMAZINHO,FELÍCIO, 2005).

Apesar da diferenciação quanto ao tipo de mordida aberta ser importante para o correto diagnóstico e definição do método mais adequado de tratamento, clinicamente o limiar entre a mordida aberta dento alveolar e esquelética é muito

frágil, pois muitas vezes as duas acontecem juntas.

É importante salientar que, de acordo com Proffit e Fields (1983)[1], citado por Faria et al, (2010), nem todos os indivíduos que se tornam adultos com face longa apresentam tal padrão antes da puberdade. Contudo quando esse já se manifesta na infância, raramente o sujeito crescerá fora dele.

2.4 MUSCULATURA MASTIGATÓRIA

A capacidade funcional da musculatura mastigatória influencia a morfologia facial. Maior força mastigatória promove maior crescimento ósseo sutural e estimula aposição óssea, resultando em crescimento transversal maxilar e desenvolvimento das bases ósseas, e estando também relacionado a padrão de rotação anterior de crescimento (FARIA et al, 2010).

A avaliação da atividade eletromiográfica em pacientes com diferentes padrões de crescimento, mostra menor força muscular em pacientes com mordida aberta esquelética. A máxima contração voluntária está negativamente relacionada à altura facial anterior, à inclinação mandibular, relação vertical da mordida e ângulo goníaco, e a amplitude média de contração dos músculos mastigatórios foi menor no padrão de face longa (FARIA et al, 2010).

Visando avaliar as alterações presentes na musculatura mastigatória de pacientes com mordida aberta anterior, Faria et al (2010) realizaram estudo comparando a atividade eletromiográfica em crianças de 6 a 11 anos, com mordida aberta dento alveolar ou esquelética comparadas a um grupo controle. Os grupos foram separados conforme o diagnóstico da mordida aberta, dento alveolar ou esquelética. Cada grupo foi composto por 15 crianças, com média de idade de 8,47 anos. Em cada grupo havia 8 crianças com mordida cruzada. O grupo controle também foi composto por 15 crianças, com média de idade de 9,87 anos, com

1 Proffit W R, Fields H W 1983 Occlusal forces in normal and long face children. Journal of Dental Research 52: 571-574

relação oclusal em classe I de Angle, sem mordida aberta e com medidas cefalométricas consideradas normais. Os critérios de inclusão foram ausência de histórico de problemas neurológicos, intelectuais ou de desenvolvimento, de traumas ou tumores na região da cabeça e pescoço, que não tivessem realizado tratamento prévio ortodôntico ou miofuncional. Para o diagnóstico diferencial entre mordida aberta dento alveolar e esquelética foram utilizadas as medidas cefalométricas da inclinação do plano mandibular, da direção vertical e ântero-posterior de crescimento, e do ângulo do eixo facial. Eletrodos foram colocados na região do masseter e na porção anterior do temporal, em ambos os lados. As medidas foram feitas em apertamento máximo voluntário e durante a mastigação usual de cinco produtos de consistências diferentes (barra de cereal, goma de mascar, amendoim, biscoito, e chocolate).

Não houve diferença estatística entre os subgrupos com e sem mordida cruzada nos grupos dento alveolar e esquelética. Houve diferença significativa na atividade e interação muscular nos dois grupos com mordida aberta.

O grupo controle apresentou médias significativamente mais altas do que os grupos de mordida aberta dento alveolar e esquelética durante o apertamento e durante a mastigação da barra de cereal, goma de mascar e amendoim, e maior do que a mordida aberta esquelética durante a mastigação do biscoito. Houve diferença significativa entre os grupos dento alveolar e esquelética no apertamento e na mastigação do biscoito, com médias maiores para o grupo dento alveolar. Em contraste, a percentagem de atividade muscular durante a mastigação em relação à atividade muscular durante máximo apertamento voluntário foi maior no grupo da mordida aberta esquelética. Na análise intragrupos, o grupo controle e mordida aberta dento alveolar apresentaram maior atividade no apertamento voluntário do que na mastigação. O grupo de mordida aberta esquelética não apresentou diferença significativa entre apertamento e mastigação inclusive entre alimentos diferentes. O processo mastigatório é adaptável ao tipo de alimento: quanto mais fibroso o alimento maior a amplitude da atividade dos músculos mastigatórios. No entanto, as diferenças na atividade eletromiográfica no grupo esquelético apresentaram pequena diferença durante a mastigação de diferentes alimentos, sugerindo redução na capacidade de adaptação à demanda.

A capacidade de adaptação do sistema estomatognático está ligada ao equilíbrio neuromuscular. A interação entre receptor e o acionamento do sistema motor da musculatura mastigatória indica que o controle periférico oclusal dos músculos elevadores é alimentado por feedback pelos pressorreceptores presentes no periodonto. A estabilidade oclusal mantém o ajuste muscular e permite que o sistema mastigatório atenda às atividades funcionais. Existe simetria entre a atividade muscular durante a mastigação, sendo a atividade muscular maior no lado de trabalho do que no de balanceio.

A musculatura mastigatória tem fundamental importância na etiologia, no tratamento ativo da maloclusão e principalmente na estabilidade pós-tratamento. As análises cefalométricas são ferramentas importantes no correto diagnóstico da mordida aberta dento alveolar ou esquelética; no entanto, não permitem a avaliação da dinâmica maxilomandibular (FARIA et al, 2010).

Na tentativa de explicar as diferenças entre as faces longas e curtas, foram analisados os músculos mastigatórios. As imagens por ressonância magnética (IRM) revelaram que o tamanho dos músculos dos maxilares nos indivíduos com face longa é mais de 30% menor que os dos indivíduos normais, enquanto que a posição dos músculos era razoavelmente comparável nos dois grupos. No entanto, a força máxima da mordida nos indivíduos com face longa é, a grosso modo, metade dos indivíduos normais. A variação na geometria dos músculos dos maxilares da face longa e normal poderia explicar somente parte da diferença na média da sua força de mordida máxima. É possível que o tipo de composição da fibra muscular seja responsável pela diferença remanescente (VÁN DER LINDEN, 1999).

2.5 RESPIRAÇÃO BUCAL

A presença de respiração bucal pode influenciar o padrão de crescimento e desenvolvimento facial, sendo um fator etiológico da mordida aberta anterior considerada esquelética (PONCE, 2007). A respiração bucal se estabelece pela

obstrução no trato respiratório superior, sendo as causas mais frequentes hipertrofia das amígdalas, quadros recorrentes de rinite alérgica e desvio de septo nasal. (REIS, PINHEIRO, MALAFAIA, 2007). A respiração bucal altera a estrutura corporal, modificando a postura da coluna vertebral, cabeça e pescoço, língua e mandíbula, buscando, através do Octógono de Prioridade Funcional, manter livre a passagem de ar (BARBOSA, 2009; SIMÕES, 2003).

Em geral, o tecido linfoide nasofaríngeo, ou adenoide, apresenta-se hipertrófico durante a infância, reduzindo seu tamanho durante a puberdade e tornando-se atrófico na fase adulta. No entanto, quando ocorre aumento do seu volume tem-se a obstrução mecânica das vias aéreas, e a criança pode desenvolver o hábito de respiração bucal. O estreitamento do espaço nasofaríngeo favorece a rotação posterior da cabeça em relação à coluna vertebral, aumentando a altura facial. A língua assume uma posição mais anterior e inferior para permitir a passagem do ar. O arco superior sofre contração tornando o palato profundo e assumindo formato de "v". A mandíbula sofre rotação posterior proporcionando o aumento da altura facial ântero-inferior e da convexidade facial, com consequente aumento do ângulo formado pelo ponto cefalométrico násio e a porção anterior da maxila e mandíbula (ângulo ANB), além do encurtamento do lábio superior associado à flacidez da musculatura perioral (REIS, PINHEIRO, MALAFAIA, 2007; LIRA et al, 2011; RIBEIRO et al, 2002).

A mordida aberta anterior foi a alteração oclusal mais frequente em respiradores bucais segundo levantamento realizado com 40 pacientes em São José dos Campos. A frequência encontrada foi de 73%, sendo que 68% também apresentavam hábitos de sucção (RIBEIRO et al, 2002).

A dificuldade respiratória durante o sono reduz a secreção do hormônio do crescimento, resultando no menor desenvolvimento do ramo e borda inferior da mandíbula. Ao mesmo tempo em que o espaço da nasofaringe tende a se reduzir quando as adenoides estão hipertrofiadas, tem sido relatado o aumento do espaço orofaríngeo nessas condições, o que pode ser explicado pela postura compensatória mais anterior da língua (LIRA et al, 2011).

Em estudo realizado por Lira et al, buscou-se avaliar se o estreitamento da nasofaringe e orofaringe teria relação com a presença de mordida aberta anterior. 73

pacientes entre 10 e 24 anos de idade que haviam concluído tratamento ortodôntico foram divididos em 2 grupos: 43 pacientes com mordida aberta anterior e 30 com trespasse vertical positivo. Foram realizadas medições dos espaços a partir de telerradiografias. O espaço nasofaríngeo foi medido na menor distância entre a parede posterior do palato mole e a parede posterior da faringe, sendo considerados: normais valores acima de 12 milímetros para dentição mista e 17,4 milímetros para dentição permanente. O espaço da orofaringe foi medido na menor distância entre a intersecção da porção posterior da língua e a borda inferior da mandíbula e a parede posterior da faringe, considerados normais valores entre 10 e 12 milímetros.

Os valores médios da nasofaringe em pacientes com mordida aberta (6,8 mm) foram significativamente menores do que nos pacientes com trespasse vertical (11,43mm), o mesmo acontecendo com os valores médios da orofaringe (10,69 mm para pacientes com mordida aberta e 11,88 para pacientes com trespasse vertical).

Na dentição mista, as medidas na nasofaringe também foram significativamente menores no grupo com mordida aberta (6,03mm vs 10,2mm), mas não houve diferença significativa nas medidas da orofaringe (10,71mm vs 11,33mm).

Quando analisada separadamente, a dentição permanente mostrou medida da nasofaringe significativamente menor para o grupo com mordida aberta (8,17mm vs 12,6mm), mas sem diferença significativa na medida da orofaringe. Não houve diferença significativa entre as medidas da nasofaringe e orofaringe nas diferentes dentições com relação à idade e gênero em ambos os grupos. Os valores encontrados para nasofaringe nos dois grupos estavam, abaixo dos valores estabelecidos como padrão por McNamara, sugerindo que tal parâmetro talvez não seja aplicável para o padrão de normalidade da população brasileira.

Conclui-se que pacientes com mordida aberta anterior apresentaram redução da nasofaringe e orofaringe quando comparados a pacientes com trespasse vertical, tanto na dentição mista quanto na permanente, confirmando a hipótese do desenvolvimento da mordida aberta como um mecanismo compensatório ao estreitamento da passagem das vias aéreas.

A redução do espaço nasofaríngeo durante o surto de crescimento predispõe o surgimento de mordida aberta anterior, pois favorece o estabelecimento de

respiração bucal, estreitamento da face, estreitamento dos arcos dentários e extrusão dos dentes posteriores. A redução do espaço orofaríngeo pode ser explicado pelo posicionamento mais anterior da língua, predispondo o crescimento facial vertical. Todos os pacientes com mordida aberta apresentavam ausência de selamento labial (LIRA et al 2011).

2.6 POSTURA DA LINGUA

Os movimentos linguais durante a deglutição em pacientes com mordida aberta anterior apresentam alterações quando comparados a indivíduos considerados normais: protrusão da ponta entre os dentes anteriores e movimento vertical mais lento da parte posterior do dorso da língua, fechamento precoce da nasofaringe e contato inadequado da língua com o palato. Estudo de Kawamura et al (2003) buscou avaliar o movimento da ponta e do dorso da língua durante a deglutição através de cine radiografia, em pacientes com mordida aberta anterior e protrusão lingual. O estudo incluiu 13 indivíduos com tais características (4 homens, 9 mulheres, média de idade de 14,5 anos) e 9 indivíduos serviram como controle (3 homens, 6 mulheres, média de idade 13,8 anos). Marcadores de chumbo foram fixados na ponta e no dorso da língua, com cola cirúrgica. A ponta foi considerada a parte mais anterior quando a língua era protruída conscientemente, e o dorso foi marcado como a distância média entre o sulco central e o primeiro molar inferior, do lado direito e do lado esquerdo. A deglutição de 5 mililitros de bário diluído permitiu a visualização das estruturas orais e foram captadas imagens do movimento lingual no plano sagital durante a deglutição de 5 mililitros de água. As imagens foram processadas por computador, e as posições dos marcadores traçadas em cada estágio nos dois grupos. O processo de deglutição foi dividido em seis estágios, conforme o movimento típico da língua na deglutição: estágio 1: Posição de repouso; estágio 2: Ponta da língua mais retruída, quando acontece a entrada do bolo alimentar na cavidade oral; estágio 3: Posição fixa da ponta da língua; estágio 4: Posição mais elevada do palato mole, que ocorre com o contato da porção dorsal da

língua no palato; estágio 5: Posição mais baixa do palato mole; estágio 6: Posição de repouso da língua após deglutição.

No estágio 1 tanto a ponta quanto o dorso da língua tenderam a uma posição mais anterior e inferior nos pacientes com mordida aberta anterior. No estágio 2, a ponta da língua se moveu para posterior e inferior em ambos os grupos. O dorso se elevou em direção ao palato nos pacientes do grupo controle, mas no grupo com mordida aberta anterior o movimento do dorso foi mínimo. Isso pode ser devido à presença dos incisivos superiores acima da ponta da língua, impedindo a elevação e produzindo movimentos compensatórios em ondas do dorso para melhorar a eficiência na deglutição. No estágio 3, no grupo controle a ponta da língua estava posicionada nos incisivos superiores e na mucosa do palato, enquanto no grupo com mordida aberta anterior houve protrusão associada a uma posição mais anterior e inferior do dorso. Nos estágios 4 e 5, a ponta e o dorso da língua estavam posicionados mais anterior e inferiormente no grupo com mordida aberta anterior, o mesmo acontecendo no estágio 6. A distância percorrida pela ponta da língua entre os estágios 1 e 2 no grupo com mordida aberta anterior foi significativamente menor quando comparado ao grupo controle, o que pode ser devido à posição mais anterior e inferior da ponta da língua em repouso, já que nessa etapa a ponta se move para baixo e para trás com a entrada do bolo alimentar. Entre os estágios 2 e 3 a distância percorrida foi significativamente maior no grupo com mordida aberta anterior. Nesta fase, normalmente a ponta da língua pressiona a região anterior do palato para construir a pressão negativa necessária para a deglutição. Como nos pacientes com mordida aberta anterior a língua se encontra entre os incisivos, a distância percorrida pela ponta da língua se torna maior. Nos estágios subsequentes, a posição da ponta da língua praticamente não se alterou nos dois grupos. A distância total do movimento da ponta da língua foi maior no grupo com mordida aberta anterior, embora não tenha sido percebida diferença significativa. Durante todo o processo de deglutição, a língua se encontrou mais anterior e inferior no grupo com mordida aberta anterior.

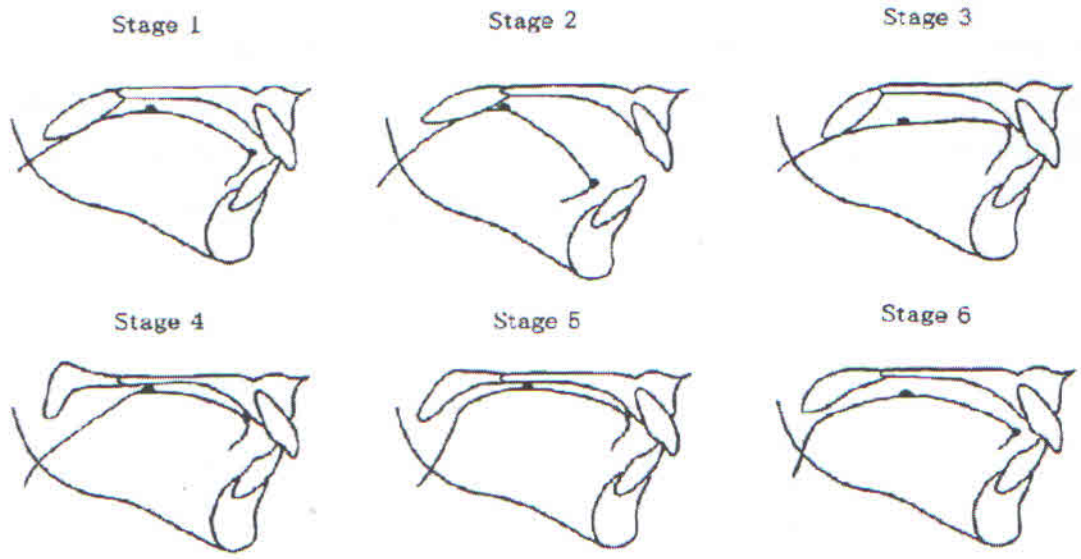

Fig. 3 Schema of deglutition

Figura 3 *- Posições linguais na deglutição. Fonte: KAWAMURA et al. A cineradiographic study of deglutitive tongue movement in patients with anterior open bite. Bull. Tokio dent. Coll., vol44,No 3, p 135, Agosto 2003*

É sabido que a protrusão lingual afeta o crescimento e desenvolvimento do complexo maxilo-mandibular, aumentando o componente de crescimento vertical e aumentando o ângulo do plano mandibular, que estava 4,7 graus maior no grupo com mordida aberta anterior em comparação ao grupo controle (KAWAMURA et al 2003).

Como a língua está ligada também ao osso hioide, nos pacientes com a postura da língua alterada para anterior e inferior o osso hioide move-se para trás e para cima. Com isso, ocorre o alongamento e aumento da atividade do músculo digástrico anterior, aumentando também a tração produzida por esse músculo na área anterior da mandíbula, puxando a sínfise para trás e para baixo estimulando uma rotação posterior da mandibular, agravando a mordida aberta (YANEZ, LOUZADA, 2009).

Estudo de Maciel, Leite (2005) constatou-se que o uso da mamadeira associou-se à interposição de língua durante a deglutição, mas não à interposição de língua durante a posição habitual. A alteração da deglutição, associada às

mordidas abertas, pode vir de duas situações: como hábito, para reduzir as aberturas funcionais na região anterior do alvéolo; ou como resultado das acomodações esqueletais, no caso das mordidas abertas esqueléticas. Por outro lado, a maloclusão, vinda ou não de um hábito nocivo, embora seja fortemente a ele correlacionado, é que irá ditar o padrão de posicionamento da língua.

2.7 ROTAÇÕES MANDIBULARES

O crescimento e desenvolvimento facial resultam da combinação de fatores genéticos, epigenéticos e ambientais na busca do equilíbrio estrutural e funcional do sistema estomatognático (MA, 2007). O fenômeno rotacional parece ser parte do mecanismo compensatório de regulação de crescimento, que busca harmonizar as taxas de crescimento dos diversos elementos que compõem a face, conduzindo a mandíbula a um ajuste funcional mais eficiente.

A direção e intensidade da rotação estão intimamente ligadas à diferença na taxa de crescimento dos maxilares (AGUILA, 1997; MA, 2007). Idealmente, a cada ano o crescimento maxilar e mandibular deve compensar um ao outro, para que maxila e mandíbula mantenham a mesma posição relativa e a rotação mandibular seja neutra. Se houver deficiência na regulação da velocidade de crescimento de ambas as arcadas, e se não houver consonância entre direção, intensidade e centro de rotação entre as arcadas, a maloclusão se manifestará (MA, 2007).

Cabe diferenciar a rotação mandibular morfogenética da posicional. A rotação morfogenética exprime mudanças na forma da mandíbula em si, enquanto a rotação posicional expressa as alterações na posição da mandíbula em relação às estruturas adjacentes, especialmente à base do crânio. A correlação entre direção de crescimento condilar e a direção de rotação mandibular é mais evidenciada com respeito à rotação morfogenética (MA, 2007).

A rotação de crescimento posicional da mandíbula depende da rotação mandibular morfogenética e da rotação de crescimento maxilar. A rotação de

crescimento posicional é, em geral, similar à rotação morfogenética da mandíbula. Mas em alguns casos, as rotações podem divergir (AGUILA, 1997). A rotação mandibular pode ter padrão constante em direção, mas, na maioria das vezes, varia na direção e na intensidade num mesmo indivíduo, mostrando-se ora anterior ora posterior (MA, 2007).

Segundo Björk[2], citado por MA (2007), é clara a relação entre a direção de crescimento condilar, a rotação mandibular e a função muscular. Quanto mais pronunciada for a rotação durante o crescimento, maiores serão as implicações para a face e a oclusão. Enquanto a rotação anterior favorece o desenvolvimento de sobremordida, a rotação posterior favorece o desenvolvimento da mordida aberta anterior.

O grau de rotação está fortemente relacionado ao excesso ou deficiência do crescimento mandibular em relação à maxila. A rotação posterior se dá quando a soma do ganho vertical e horizontal mandibular é menor que o correspondente incremento maxilar, estando associada à direção de crescimento condilar posterior e à abertura do ângulo goníaco, o que maximizará o aumento no comprimento geral da mandíbula, minimizando assim o excesso de crescimento maxilar relativo à mandíbula. A rotação de crescimento posterior aumenta a distância condílio pogônio pela abertura do ângulo entre corpo e ramo, enquanto a rotação anterior reduz essa distância pelo fechamento do ângulo (MA, 2007).

A rotação posterior resulta de um crescimento na área condilar menor do que na região alveolar. O ponto de apoio vai estar localizado nos molares mais posteriores. O mento se desloca para baixo e para trás, e há aposição na região goníaca, no bordo posterior do ramo, bem como reabsorção do bordo anterior. Tem-se o crescimento condilar orientado para trás, altura facial inferior aumentada, bordo inferior mandibular irregular com cortical adelgaçada e aposição inferior do ângulo goníaco.

Na medida em que a rotação ocorre, há remodelação compensatória nas superfícies ósseas. A proporcionalidade do crescimento controla a direção da rotação, de modo que a proporcionalidade torna-se mais crucial do que a quantidade para o crescimento e desenvolvimento craniofacial (MA, 2007).

---

2 BJÖRK, A. Prediction of mandibular growth. *Am. J. Orthodontics*, v. 55, n. 6, p. 585-599, jun. 1969.

A rotação maxilar durante o crescimento é pequena e colabora em pequena proporção para o aumento da altura facial anterior. O deslocamento para baixo e para frente da maxila deve ser compensado pelo acréscimo vertical na área condilar ou a mandíbula irá apresentar rotação posterior. Da mesma forma, se o processo dento alveolar mostrar crescimento vertical este deverá ser coordenado com aumento do crescimento vertical do côndilo, ou a mandíbula irá rodar posteriormente. O crescimento periodontal elevado, com maior irrupção dentária associada ao angulo mandibular ampliado contribui para o acréscimo da altura facial inferior, que resulta em altura facial anterior aumentada (MA, 2007).

Existe um limite na variação de crescimento condilar e do ângulo goníaco. Portanto, o grau de rotação mandibular e, consequentemente de compensação no sistema de regulação é limitado. As discrepâncias verticais estão relacionadas à falta de harmonia na rotação de ambas as arcadas. Se a rotação acontece de forma harmônica, a relação permanece normal. Do contrário, dependendo da direção de rotação pode-se desenvolver uma relação basal vertical de mordida profunda ou aberta (MA, 2007).

Van der Linden (1999), tentando explicar a variação no crescimento facial, particularmente das faces longas e curtas, introduziu o conceito de interação dos componentes funcionais internos e externos. Os componentes funcionais internos se referem às cavidades bucais, nasais e faringeais e às atividades dentro das cavidades. Os componentes funcionais externos se referem à musculatura mastigatória e da mímica e outros tecidos moles na parte anterior da cabeça e pescoço, incluindo seu comportamento, particularmente em repouso. Na situação normal há equilíbrio entre os componentes funcionais internos e externos, e o crescimento prosseguirá conforme o padrão normal de crescimento. Quando os componentes funcionais internos prevalecem sobre os externos, o crescimento ocorrerá na direção caudal, levando a um aumento no espaço para os componentes internos. Já quando os componentes externos prevalecerem sobre os internos o crescimento será principalmente na direção anterior, com redução na altura anterior inferior da face.

2.8 ANÁLISE CEFALOMÉTRICA DE LAVARGNE E PETROVIC

Lavergne e Petrovic desenvolveram uma metodologia de diagnóstico baseada em estudos cefalométricos que investiga o processo de crescimento e desenvolvimento craniofacial, o relacionamento entre as bases intermaxilares e a rotação de crescimento mandibular. Dessa forma, desenvolveram uma análise individualizada e a categorização conforme a capacidade de resposta biológica ao tratamento que explica as variações individuais que resultam nas diferenças clínicas na prática profissional, auxiliando no diagnóstico e na definição do prognóstico do caso (MA 2007).

Segundo Lavergne e Petrovic (1997), uma avaliação metodológica da efetividade de um aparelho deve levar em conta a heterogenicidade biológica mandibular humana no nível tecidual. Conforme os autores há um paralelo entre as variações na taxa de crescimento da cartilagem condilar, na taxa de ossificação subperiostal, na taxa de renovação óssea alveolar e na efetividade clínica dos aparelhos. A diversidade encontrada nas três condições motivou a categorização dos pacientes em seis níveis biológicos de potencial de crescimento e reatividade mandibular e em onze tipos rotacionais. Assim, o crescimento mandibular induzido por um aparelho depende, primordialmente, da categoria de crescimento tecidual a que o indivíduo pertence. Na verdade, a identificação de um dado tipo rotacional é a identificação indireta da categoria de potencial de crescimento e reatividade do indivíduo. É mais importante clinicamente, portanto, reconhecer o potencial de crescimento no nível tecidual e resposta ao tratamento do que distinguir a direção de crescimento mandibular (MA, 2007).

Os autores identificaram onze tipos rotacionais a seis categorias biológicas de potencial de crescimento a nível tecidual. O potencial de crescimento das bases ósseas é obtido através da diferença da angulação do plano mandibular em relação ao plano Sela Násio esperada e a medida na radiografia do paciente. A rotação de crescimento é obtida a partir da diferença de angulação do plano maxilar em relação à Sela Násio esperada e medida. O relacionamento sagital intermaxilar é obtido pela diferença entre os valores das angulações SNA e SNB (MA, 2007).

A análise tem uma marca trinomial, sendo que a primeira letra identifica a rotação de crescimento mandibular (P - posterior, A - anterior ou N - neutra). Diz respeito à ordenação espacial dos componentes esqueléticos da face. A segunda mostra a diferença do potencial de crescimento entre os maxilares (1 - potencial de crescimento igual entre maxila e mandíbula; 2 - potencial da mandíbula menor que da maxila; 3 - potencial de crescimento da mandíbula maior que da maxila). Depende da magnitude do crescimento tecidual e celular, a qual é primariamente determinada por fatores genéticos, hormonais e hum erais. A terceira letra representa a relação sagital intermaxilar (D - distal; N – normal; M - mesial), e depende do relacionamento oclusal, atuando como comparador periférico do servossistema. Conforme a relação vertical, cada grupo subdivide-se em OB-mordida aberta; N-neutra; DB-mordida profunda (MA, 2007).

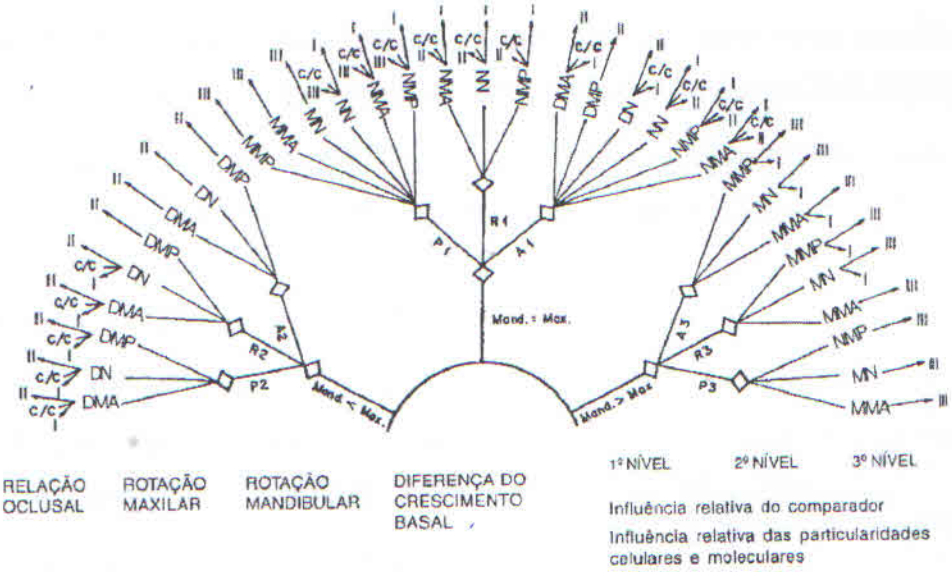

Figura 4 *- Gráfico com classificação de Lavergne e Petrovic. Fonte: AGUILA, J.F.Manual de Cefalometria,p.153. 1ª edição. Editora Santos 1997*

2.9 ANÁLISE DO COMPASSO ARTICULAR

Nas hiperdivergências com mordida aberta esquelética a análise cefalométrica do Compasso Articular tem valor clínico no diagnóstico precoce, prognóstico e tratamento. Por esse estudo, é possível saber antecipadamente quando há risco, mais tarde, de tratamento cirúrgico complementar em indivíduos entre os 6 e 8 anos de idade (SIMÕES, 2003).

A análise do Compasso Articular possibilita avaliar a harmonia das proporções da mandíbula, como fator influente no crescimento em geral, assim como no equilíbrio craniofacial e seu conjunto. A proporcionalidade morfológica e dinâmica é fundamental para o crescimento harmonioso do complexo maxilomandibular e está diretamente relacionada com os movimentos mandibulares. A morfologia deve ter contorno apropriado para função eficaz (SIMÕES, 2003).

O compasso articular está relacionado à área circunscrita do envelope de Posselt, ou seja, a trajetória dos movimentos mandibulares. O tamanho da trajetória mastigatória depende do tamanho da mandíbula, e não somente da rotação das cabeças da mandíbula (SIMÕES, 2003).

O Compasso Articular reúne conceitos envolvendo centros e raios das circunferências das trajetórias de rotação e translação durante o movimento de abertura no plano sagital, a partir do ponto incisivo (SIMÕES, 2003).

De acordo com SIMÕES, 2003:

> o Compasso Articular é a relação entre os arcos de círculos percorridos pelo ponto incisivo durante as trajetórias mandibulares de abertura-fechamento, protrusão-retrusão e dedução que depende diretamente da morfologia mandibular e de suas relações com o complexo crânio-maxilo-mandibular-hióide-vertebral.

Nas hiperdivergências com mordida aberta esquelética os círculos que descrevem os movimentos de abertura e fechamento começam em pontos diferentes, possuem comprimentos diferentes e seguem direções diferentes, em tempos mais curtos. Além disso, apresentam diferentes posições musculares, distintas atividades neuromusculares e típicas pressões produzidas por lábios e

língua (SIMÕES, 2003).

Especial atenção deve-se dar também à posição postural de repouso, pois a falta de proporção na morfologia mandibular ultrapassando certos limites manifesta-se através do sinal clinico específico da protrusão quebrada, isto é, o aumento da distância entre os incisivos durante a protrusão (SIMÕES, 2003).

Os centros instantâneos de rotação e translação do envelope da dinâmica mandibular mudam no crescimento harmonioso, deslocando-se dentro de limites fisiológicos. As crianças possuem cabeças da mandíbula mais arredondadas, por isso os movimentos são preferencialmente de rotação. Em mordidas abertas, muitas vezes a forma da cabeça da mandíbula pode estar alterada, resultando em rotação menor acompanhada de translação maior e precoce. O centro condilar real, chamado Capitulare, em posição de máxima intercuspidação vai estar deslocado para frente (SIMÕES, 2003).

Para a análise do Compasso Articular, preferencialmente os primeiros molares permanentes devem estar erupcionados, definindo um período importante para a influência do plano oclusal sobre a morfologia craniofacial (SIMÕES, 2003).

A análise estrutural do Compasso Articular mede as fronteiras entre a proporção e a desproporção da morfologia mandibular para o diagnóstico diferencial das mordidas abertas e para saber antecipadamente se há probabilidade de tratamento cirúrgico. O comprimento do corpo mandibular GO-ME e a largura da sínfise PO-SYMP têm grande influência genética, mudando pouco durante o desenvolvimento e, portanto, é um poderoso indicador das limitações do tratamento (SIMÕES, 2003).

Para avaliar a proporcionalidade, devem-se observar as medidas do ângulo goníaco AR-GO-ME, sua distribuição na parte superior AR-GO-N e inferior N-GO-ME, comprimento do corpo GO-ME, da altura do ramo AR-GO, da diagonal do ramo CP-GO, da diagonal da mandíbula CO-GN, do eixo de compensação facial GO-N, da largura da sínfise PO-SYMP. As distâncias entre as tangentes, paralelas ao plano de Frankfurt, que passam pelo ponto mais superior da cabeça da mandíbula e da apófise coronoide não pode ultrapassar muitos milímetros. O queixo desloca-se para frente quando cresce o processo condilar na ausência do coronoide e para trás quando o processo coronoide cresce na ausência do processo condilar.

O ângulo goníaco não deve ser maior que 130°, devendo a porção superior ter entre 52° e 55° e o inferior no máximo 75° para que haja proporcionalidade. O aumento ou diminuição dessas medidas pode aumentar ou diminuir a intensidade da mordida aberta. O ângulo goníaco superior descreve a obliquidade do ramo, enquanto o inferior descreve a obliquidade do corpo. Ângulo goníaco com medida maior ou igual a 130°, e/o ângulo goníaco inferior com medida maior ou igual a 76° indica prognóstico desfavorável.

A linha oclusal, determinada pela face oclusal dos pré-molares ou molares decíduos, e a diagonal do ramo, CP-GO formando ângulo entre 60° e 70° indicam hiperdivergência. O ângulo formado pala diagonal do ramo CP-GO e o bordo posterior do ramo devem formar um ângulo proporcional ao ângulo goníaco, e não haverá proporcionalidade se nas mordidas abertas a relação encontrada for de 30° para 138°. A medida linear entre diagonal do ramo CP-GO e o bordo posterior do ramo AR-GO deve ser no máximo 14 mm medida na intersecção dos planos com o plano oclusal.

A diagonal mandibular CO-GN e o eixo de compensação facial násio-gônio (N-GO) devem ter medidas semelhantes (SIMÕES, 2003).

A análise do Compasso Articular de Localização fornece as fronteiras e as posições dos elementos frontais dos aparelhos ortopédicos funcionais, auxiliando na construção e manejo clínico dos mesmos. Isto favorece a ancoragem da Mudança de postura onde prevalece a rotação, pelo controle da postura língua-mandíbula. Os aparelhos bioelásticos parecem ser os mais adequados para o tratamento da protrusão quebrada, que requisita ancoragem mais precisa na Mudança de Postura com rotação predominante.

Para o traçado do Compasso Articular, foram idealizados 3 eixos: Eixo Guia, entre o ponto Capitulare e incisal do incisivo superior; Eixo Terapêutico, entre o ponto Capitulare e incisal do incisivo inferior; e Eixo Virtual, entre o ponto Capitulare e o ponto que determina a distância média entre a incisal dos incisivos superior e inferior. Sempre que a mordida é aberta, esses eixos não se sobrepõem. O objetivo do tratamento é produzir essa superposição, movimentando o Eixo Terapêutico na direção do Eixo Virtual, para encontrar o Eixo Guia (SIMÕES, 2003).

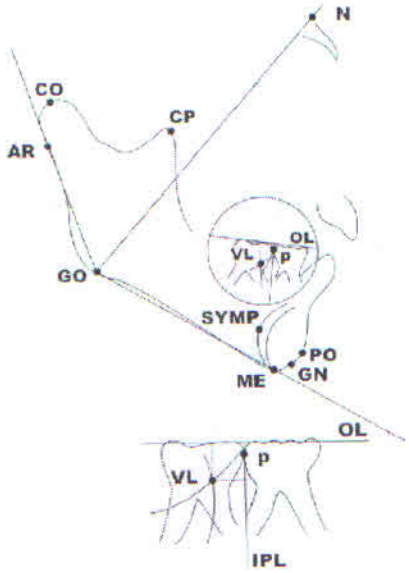

Figura 5 *- Compasso Articular Estrutural. Fonte: SIMÕES, W.A. Ortopedia Funcional dos Maxilares através da reabilitação Neuro-oclusal. V.01, p.481. Editora Artes Médicas, 2003*

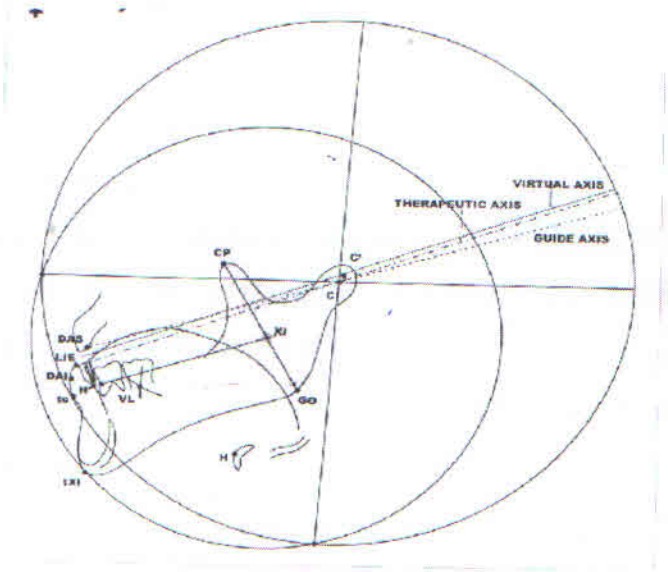

Figura 6 *- Eixos do Compasso Articular de Localização. Fonte: SIMÕES, W.A. Ortopedia Funcional dos Maxilares através da Reabiliatação Neuro-Oclusal. V.01, p.472. Editora Artes Médicas, 2003*

Em alguns casos, a análise do Compasso Articular de Localização indica o uso da ortopedia mecânica pela total impossibilidade de encontrar posição coerente para os elementos frontais superiores dos aparelhos. São casos de severa hiperdivergência e falta acentuada de desenvolvimento da maxila, onde a ortopedia funcional pode contribuir, mas a ortopedia mecânica é insubstituível.

Apesar dos inúmeros mistérios em torno da biologia do crescimento craniofacial, sabe-se que o tratamento deve ser precoce, principalmente nos casos de hiperdivergência, pois a mandíbula tem maior potencial de plasticidade no período ontogenético. Mesmo quando o crescimento é desfavorável, tornando-se necessária a complementação ortodôntica ou cirúrgica, convém a intervenção precoce para diminuir os danos e garantir melhores resultados (SIMÕES, 2003).

2.10 MORDIDA ABERTA ANTERIOR E DESORDENS TEMPOROMANDIBULARES

A presença de mordida aberta anterior parece estar relacionada ao surgimento de desordens temporomandibulares. Yura, et al (2010) avaliaram, através de imagens de ressonância magnética, a prevalência de deslocamento anterior de disco sem redução e alterações das superfícies ósseas articulares, em mulheres entre 14 e 33 anos, divididas em 3 grupos:

- O primeiro grupo era formado por 25 mulheres com mordida aberta esquelética que haviam sofrido cirurgia ortognática;
- O segundo grupo era formado por 25 voluntárias sem anormalidades dento faciais, e sem histórico de disfunção temporomandibular, incluídas como grupo controle;
- O terceiro grupo era formado por 44 mulheres, que não apresentavam mordida aberta anterior ou qualquer outra anormalidade dento facial, mas que apresentavam deslocamento anterior do disco articular sem redução,

evidenciado em exame de ressonância magnética.

A incidência de deslocamento anterior de disco sem redução nas pacientes com mordida aberta foi significativamente maior do que no grupo de voluntárias ($p<0,01$), e nas articulações afetadas a incidência de alterações ósseas foi significativamente maior nas pacientes com mordida aberta do que nas que apresentavam trespasse vertical ($p<0,05$). Os resultados sugerem que mordida aberta anterior esquelética pode aumentar a incidência de deslocamento anterior de disco sem redução e alterações ósseas na articulação temporomandibular. Embora o mecanismo ainda seja desconhecido, a sobrecarga causada pelo estresse excessivo das estruturas articulares parece ser o responsável (YURA et al,2010).

2.11 TRATAMENTO

A mordida aberta é, dentre as maloclusões, uma alteração de mais difícil tratamento, em razão da associação de diversos fatores que agem sobre ela (MACIEL, LEITE, 2005; MAIA et al 2008, BRITTO, ISAACSON, 2004; PONCE, 2007).

Planas (1988) considerava o transtorno mais difícil de tratar com terapia de reabilitação neuro oclusal. Ponderava que levadas à segunda dentição poderiam ser maiores e incorrigíveis os transtornos funcionais, sendo totalmente impossível uma terapêutica funcional equilibrada justamente pela situação do plano oclusal, que impediria movimentos de lateralidade equilibrados.

Quanto mais precoce o diagnóstico e o tratamento, desde que a criança tenha maturidade suficiente, melhores serão os resultados obtidos, devido à maior flexibilidade óssea que permitirá normalização do rebordo alveolar previamente ao estágio de dentadura mista e melhor irrupção dos incisivos. (CHAMBRONE, REIS, GOLDENBERG, 2007) Quando identificada cedo, no período da dentição decídua, a mordida aberta dentária terá pouca ou mesmo nenhuma sequela a longo prazo. No entanto se não tratada em fases precoces pode assumir um caráter esquelético ao

final do período de crescimento e desenvolvimento facial (HENRIQUES, 2010). O tratamento deve iniciar oportunamente antes do surto de crescimento da adolescência, para se obter melhor proveito do potencial de crescimento da face (BARBOSA, 2009, SIMÕES, 2003).

O tratamento precoce reduz a necessidade de intervenção ortodôntica durante a fase de dentição permanente e diminui as chances de procedimentos cirúrgicos ortognáticos futuros, além de poder evitar problemas de disfunção temporomandibular em casos específicos de rotação morfológica posterior da mandíbula (BARBOSA 2009; MELLO et al 2011).

Segundo Simões (2003) indivíduos com síndrome de face longa ou hiperdivergência estão predispostos a desordens temporomandibulares, estando indicado o tratamento precoce, pois a mordida aberta está relacionada com mudanças condilares predominantes em caso de osteoartrose e mialgias.

De uma maneira geral, o tratamento da mordida aberta vai estar na dependência do correto diagnóstico e identificação dos agentes causais.

Se os agentes causais podem ser eliminados, uma terapia interceptativa precoce está indicada. As disfunções devem ser eliminadas tão rápido quanto possível. Em contrapartida, os problemas esqueléticos podem ser resolvidos ou pelo menos compensados numa fase mais tardia. (RAKOSI, 1999) Nos casos de mordida aberta esqueléticas, um redirecionamento do crescimento é possível durante o crescimento ativo. Mais tarde, apenas a terapia compensatória com extração ou mesmo cirurgia ortognática é possível (CARVALHO et al 2009).

Estudos indicam uma diminuição gradativa na incidência da mordida aberta anterior com a idade, mostrando uma tendência à autocorreção do problema (VAN DER LINDEN, 1999), principalmente se a interrupção dos hábitos deletérios ocorrer antes dos quatro anos de idade. A manutenção dos hábitos após essa idade aumenta a tendência de se manter a maloclusão na dentição permanente (LIMA, PINTO, GONDIM, 2002). A autocorreção parece estar associada ao próprio desenvolvimento oclusal, com a troca dos incisivos, o crescimento ativo no período da dentição mista e à maturação do indivíduo, facilitando a eliminação dos hábitos deletérios e o estabelecimento de uma deglutição adulta normal. No entanto, há que se considerar os aspectos emocionais que podem estar relacionados ao hábito.

Algumas crianças succionam seus dedos apenas por ação mecânica, porém outras refletem nesse ato um sentimento impulsivo ligado à dependência emocional profunda. Nesses casos, a criança deve receber acompanhamento psicológico (ALBUQUERQUE, et al 2009; CHAMBRONE, REIS, GOLDENBERG, 2007).

Segundo Planas (1988), a erupção de um dente não termina até esbarrar com o antagonista. Se este processo fisiológico não se realiza podemos estar seguros de que algo se interpôs no caminho, chupeta, dedo, língua ou lábio. Suprimindo esse obstáculo a tempo, os dentes continuarão erupcionando até encontrar o seu antagonista. A simples interrupção do hábito nas fases de dentição decídua ou mista pode levar à correção espontânea da mordida aberta anterior se o padrão de crescimento for favorável. Porém, nem sempre o abandono do hábito leva à autocorreção, principalmente quando já estão instalados hábitos secundários como interposição lingual e/ou labial, e o paciente apresenta respiração bucal (REIS, PINHEIRO, MALAFAIA, 2007).

De maneira geral, as mordidas abertas esqueléticas não melhoram com o crescimento e são mais difíceis de tratar (VAN DER LINDEN, 1999).

Em dentição decídua, a mordida aberta anterior está fortemente associada aos hábitos de sucção de dedo e chupeta. O uso de grades palatinas, removível ou fixa, como obstáculo mecânico à continuação do hábito tem seu uso bastante difundido. Sua finalidade é manter a língua numa posição mais retruída, ao mesmo tempo em que permite que os incisivos continuem a irromper. Diferentes autores defendem o uso da grade palatina fixa, por não necessitar da colaboração do paciente para ser usada (KANELLIS, 2004; PROFFIT, 1995 ; LIMA, PINTO, GONDIM, 2002). Geralmente se constitui de bandas ortodônticas cimentadas nos segundos molares decíduos e uma grade que cobre a região anterior do palato (KANELLIS, 2004). A posição dos incisivos tende a melhorar, especialmente quando a criança apresenta tônus labial adequado e ausência de interposição lingual (PROFFIT, 1995). Muitas vezes torna-se necessário acompanhamento fonoaudiológico para adequação da musculatura perioral (TAGAWA, AIDAR, TOGAWA, REIS, PINHEIRO, MALAFAIA, 2007).

RAKOSI (1999) indica para a fase de dentição decídua, tratamento com aparelhos ativadores ou com escudos, visando eliminar a disfunção da musculatura

perioral, juntamente com a eliminação de hábitos anormais. Em pacientes com dentição mista e mordida aberta esquelética, o uso de aparelhos ativadores promove a correção da função muscular perioral e pode guiar a erupção dos permanentes. Após, maloclusão remanescente pode ser reduzida com movimentações dentárias realizadas com aparelhos ortodônticos fixos.

O uso de esporões junto à face lingual ou palatina dos incisivos também é citada na literatura para casos de deglutição atípica por pressionamento lingual, visando reeducar a função lingual (REIS, PINHEIRO, MALAFAIA, 2007).

A terapia miofuncional estaria indicada para os casos de mordidas abertas dento alveolares, principalmente associadas aos hábitos de sucção (PLANAS, 1988; CHAMBRONE, REIS, GOLDENBERG, 2007). A retirada do hábito promove a obtenção gradual do trespasse vertical normal sem o uso de forças contra os incisivos. Porém, deve-se considerar a função e postura do lábio (CHAMBRONE, REIS, GOLDENBERG, 2007).

GONZALES et al. (2009) buscaram averiguar as alterações na força da musculatura labial e na mordida aberta anterior após tratamento com mioterapia em 52 crianças entre 9 a 12 anos de idade, em Havana, Cuba. O tratamento baseado em mioterapia visa restituir a forma e tonicidade da musculatura peribucal perdida, eliminando a flacidez características nos lábios alterados morfológica e funcionalmente. O fechamento labial pode ser incompetente em presença de lábio superior curto, hipotônico, muitas vezes associado a hábitos como a respiração bucal e sucção digital. Foram incluídas no estudo crianças que apresentavam mordida aberta anterior com menos de 6mm, com hábito de protrusão lingual ou deglutição atípica, relação molar em neutroclusão, perfil reto e fechamento labial incompetente As crianças foram agrupadas segundo sexo e o tipo de dentição (mista ou permanente). Foi utilizado um dinamômetro modificado para medir a força muscular do lábio superior antes do tratamento, quatro meses, oito meses e um ano após o inicio do tratamento, e a mordida aberta foi medida em milímetros, da borda do incisivo superior à borda do incisivo inferior, nos mesmos intervalos. Os exercícios orientados foram extensão do lábio superior, introduzindo o vermelho dos lábios abaixo da borda incisal dos incisivos superiores e pressionando o lábio inferior sobre o mesmo; extensão do lábio superior com os dedos indicador e polegar para

fora e para baixo. Para o hábito de deglutição atípica, houve orientação para colocar a ponta da língua atrás dos incisivos superiores e deglutir com a língua nessa posição; e estalar a língua. Os exercícios deveriam ser realizados na escola e em casa, durante quinze minutos, alterando-se um e outro, três vezes ao dia, supervisionados por um adulto.

Observou-se redução significativa na medida da mordida aberta anterior após 1 ano de tratamento em todas as crianças, sendo a redução maior no sexo masculino (média 2,3 mm versus 2,0 mm para o sexo feminino), e na fase de dentição permanente (média 2,4 mm). Quanto à força muscular, o ganho também foi estatisticamente significativo. Aos 8 meses de tratamento, para dentição permanente, observou-se aumento da força muscular em 41 gramas para o sexo masculino, e 34,2 gramas para o sexo feminino. Em 1 ano, o ganho no sexo masculino foi de 48,5 gramas, e no sexo feminino 41,7 gramas. Ao final do tratamento, 90,3% alcançaram o fechamento labial competente. No sexo masculino, 95,6% atingiram o fechamento competente, e 100% se considerada apenas a fase de dentição permanente. No sexo feminino, 86,2% atingiram o fechamento competente, e 91,6% considerando-se apenas dentição permanente. Os resultados demonstram que a força e a competência labial tem relação diretamente proporcional: na medida em que se aumenta a força labial se consegue melhor selamento labial. Os dados demonstram o benefício da terapia miofuncional para a correção da mordida aberta anterior, atingindo-se resultados satisfatórios com um mínimo de 8 meses de tratamento.

O aparelho bionator fechado pode ser indicado para o tratamento interceptativo de pacientes portadores de mordida aberta anterior associado ao padrão de face longa, desde que o paciente apresente permeabilidade nasal. O aparelho tende a evitar a rotação posterior da mandíbula, forçando a língua para uma posição mais posterior, estimulando o contato labial, a respiração nasal e comprimindo a região dento alveolar posterior. (CHAMBRONE, REIS, GOLDENBERG, 2007). Esse aparelho corrige a função e postura da língua, enquanto a porção de acrílico na região oclusal posterior impede a extrusão dentária. A porção de acrílico se estende pela porção palatina dos dentes superiores até a face lingual dos inferiores, vedando a mordida aberta anterior. A presença de um arco vestibular estimula o selamento labial, favorecendo o movimento extrusivo

dos dentes anteriores. O uso de escudos vestibulares do aparelho de Frankel surge como possibilidade, pois exercitam a musculatura vertical, fornecendo selamento labial e controlando a posição postural da mandíbula, mesmo por um período de 4 anos pós-contenção (REIS, PINHEIRO, MALAFAIA, 2007).

O aparelho bite block é uma alternativa de tratamento para intrusão dos dentes posteriores e controle vertical de crescimento, promovendo rotação para cima e para frente da mandíbula (MAIA et al 2008). É constituído de apoio oclusal acrílico ajustado nos dentes posteriores, com espessura de 3 a 4 milímetros excedendo o espaço livre funcional, mantendo a mandíbula aberta além da sua posição de repouso. Podem ser ativos ou passivos. Os ativos possuem artifícios como molas ou magnetos para potencializar a ação. Nos passivos a transmissão das forças depende exclusivamente dos músculos mastigatórios. Nos pacientes em crescimento, a inibição da erupção dos dentes posteriores promove uma intrusão relativa, resultando na rotação anterior mandibular. O aumento da dimensão vertical distende a musculatura mastigatória, que força os dentes posteriores para os seus alvéolos e estimula o crescimento em altura do ramo da mandíbula. Para cada milímetro de intrusão se promove aproximadamente 3 milímetros de fechamento da mordida na região anterior (MELLO et al. 2011; REIS, PINHEIRO, MALAFAIA, 2007).

O aparelho extrabucal com tração alta também permite o controle da erupção dos dentes póstero superiores . Para efeito ortopédico, deve ser usado de 12 a 14 horas por dia, com força de aproximadamente 350 a 400 gramas de cada lado (REIS, PINHEIRO, MALAFAIA, 2007; MAIA et al 2008; PROFFIT, 1995). O uso de aparelho extrabucal deve se dar preferencialmente até o término do crescimento. Segundo Van Der Linden (1999), como é difícil convencer um adolescente a usar o aparelho por muitos anos, seria preferível postergar o tratamento para um estágio mais à frente e então encaminhar o paciente para a cirurgia.

Observações clínicas indicam que após o uso de uma ancoragem extrabucal de tração alta, particularmente nos pacientes com faces longas, a supressão do desenvolvimento vertical durante o tratamento é seguida por um aumento excessivo na altura inferior da face nos anos seguintes (VAN DER LINDEN, 1999).

A maioria dos estudos publicados sobre o efeito dos aparelhos funcionais e extrabucais está limitada aos registros coletados antes e após o tratamento. Muitos aparelhos faciais ortopédicos podem resultar em uma alteração na direção do crescimento facial e na quantidade de crescimento que ocorre durante o tratamento. No entanto, outras descobertas indicam que o crescimento remanescente irá cancelar o efeito do tratamento sobre a morfologia esquelética. É só quando o tratamento é iniciado mais tarde e finalizado antes do término do crescimento facial, que o efeito não se perde. O mesmo se aplica quando o crescimento esquelético remanescente é controlado até ser alcançada a maturidade (VAN DER LINDEN, 1999).

2.12 ORTOPEDIA FUNCIONAL DOS MAXILARES

A inter-relação entre maloclusão e função alterada demonstra importância da atuação precoce, sendo possível corrigir os desvios por meio de técnicas que respeitem a fisiologia e os princípios biológicos de crescimento. Tem sido reconhecido que a oclusão modula as funções, mas também não basta reposicionar as bases ósseas e/ou adequar a oclusão dentária se não for desenvolvida ou recuperada a funcionalidade para o novo sistema, ou seja, se não for eliminada a existência de distúrbios musculares e funcionais que possam interferir no equilíbrio do sistema estomatognático (PEREIRA, FELÍCIO, 2005).

Segundo Van Der Linden, 1999, os padrões de deglutição anormais são difíceis ou mesmo impossíveis de alterar. O mesmo ocorre para a interposição lingual, a menos que possa ser estabelecido o contato oclusal. O autor considera provável que o controle neuromuscular da posição da língua e movimentos seja determinada principalmente pela genética. Esta suposição explicaria porque, segundo o autor, a terapia miofuncional que corrige o comportamento da língua tem pouco sucesso.

Fleser et al 2004 consideram que, sempre que possível, deve-se optar pelo tratamento da mordida aberta anterior esquelética com ortopedia funcional, por utilizar forças naturais funcionais ao invés de forças pesadas utilizadas na mecânica da ortodontia clássica, com aparelhos fixos. Como a ortopedia funcional guia o crescimento esquelético e modifica o comportamento neuromuscular do paciente, a recidiva após tratamento com ortopedia funcional é mínima. No nível muscular, os objetivos do tratamento incluem o aumento do volume dos músculos mastigatórios, da força de contração e tonicidade, mioterapia dos lábios para se alcançar o fechamento competente em repouso e eliminação de hábitos como interposição lingual, sucção digital, uso de chupeta, respiração bucal, hábito de roer unhas, morder lábios. No nível dento alveolar, se objetiva promover rotação anterior da mandíbula e rotação posterior da maxila, além de expansão transversal das arcadas, redução do ângulo mandibular, remodelação das estruturas da articulação temporo-mandibular, controle do crescimento vertical da face. Ao contrário dos aparelhos fixos, permite melhor higiene e mantém a integridade dos tecidos moles. No tratamento da mordida aberta anterior, impede hábitos de interposição lingual e sucção digital, previne a erupção dos dentes posteriores e estimula a erupção dos dentes anteriores. A mioterapia pode ser associada ao tratamento, aumentando o tônus do músculo orbicular e promovendo o fechamento competente. Cabe salientar que problemas respiratórios devem ser corrigidos prioritariamente (FLASER, BRATU, GLAVAN, 2004).

O tratamento com Ortopedia Funcional dos Maxilares consiste em educar a musculatura, reabilitando o sistema neuromuscular, buscando o equilíbrio funcional e dinâmico do sistema estomatognático (BARBOSA, 2009). Os princípios do tratamento com Ortopedia Funcional dos Maxilares através da Reabilitação Neuro Oclusal estão na excitação neural, na Mudança de Postura e Mudança de Postura Terapêutica. Os estímulos produzidos pela Mudança de Postura Terapêutica mandibular levam à reorganização dos padrões funcionais, causando a restauração do equilíbrio neuromuscular e o desenvolvimento de padrões funcionais mais eficientes. Esses estímulos, quando adequados promovem respostas ao nível do sistema nervoso central, através de um mecanismo regulatório de retroalimentação (feedback) (BARBOSA, 2009; SIMÕES, 2003).

O embasamento teórico para o tratamento funcional está no principio de que um novo padrão funcional ditado pelo aparelho leva ao desenvolvimento de um novo padrão morfológico das estruturas: língua, lábios, músculos faciais e mastigatórios, ligamentos e periósteo. Também inclui mudanças na quantidade e direção de crescimento dos maxilares, alteração no tamanho e proporções faciais (MA, 2007).

A atividade aumentada do pterigoideo lateral provocada pela mudança de postura induzida pelo aparelho ortopédico funcional promove o crescimento suplementar da cartilagem condilar, que apresenta comportamento biológico diferenciado quando comparada às cartilagens epifisários dos ossos longos e das sincondroses da base do crânio, sendo passível de estimulação mecânica (MA, 2007).

Nas cartilagens primárias, originárias da cartilagem primária dos mamíferos, as células mitóticas, condroblastos diferenciados, estão cercados de matriz cartilaginosa que as isola dos fatores locais capazes de modular o crescimento. Esse tipo de cartilagem está presente na epífise dos ossos longos, sincondroses esfenooccipital, das massas cartilaginosas do etmoide e da cartilagem entre corpo e asas maiores do esfenoide (MA, 2007).

Já nas cartilagens de formação secundária, presentes nos processos condilar, coronoide e angular, as células mitóticas, pré-condroblastos e esqueletoblastos, não estão rodeadas de matriz cartilaginosa. Assim, ficam susceptíveis à influência de fatores biomecânicos locais. Estímulos ortopédicos apropriados podem, nesse caso, modular a direção e intensidade do crescimento (MA, 2007).

O estímulo do aparelho funcional gera aumento na atividade contrátil do pterigoideo lateral e intensificação da atividade do ligamento menisco-temporomandibular, a qual está associada a um aumento do fluxo sanguíneo e linfático. O resultado será o crescimento adicional da cartilagem condilar e ossificação subperiostal adicional do bordo posterior do ramo da mandíbula, com alongamento suplementar da mandíbula (MA, 2007).

A direção de crescimento, a quantidade de crescimento remanescente e o tempo são aspectos importantes para o sucesso final do tratamento. A efetividade terapêutica dos aparelhos ortopédicos funcionais é favorecida quando o tratamento é antes do surto de crescimento puberal, ou no inicio da curva ascendente, em

qualquer idade cronológica ou fase de erupção dentária. Clinicamente, corresponde à ampliação espontânea ou induzida da distância condílio pogônio (PETROVIC, LAVERGNE, STUTZMAN, 1997; MA, 2007).

A ação dos aparelhos ortopédicos funcionais está relacionada com princípio da mudança de postura terapêutica, sendo os resultados mais rápidos quando se consegue o contato entre os incisivos em Determinada Área (DA), ou seja, o terço incisal superior das faces palatinas e as vestibulares dos incisivos inferiores. Nos casos de mordida aberta, nas quais é impossível o contato entre os incisivos, pode-se transferir a mandíbula até a posição onde os incisivos superiores e inferiores estão na mesma posição, descontando as inclinações vestibulares ou linguais (SIMÕES, 2003).

Outro problema que pode ser encontrado nos Aparelhos Ortopédicos Funcionais para as mordidas abertas é a perda de ancoragem, por não usar artifícios na mudança de postura com rotação predominante, ou em roda, ou pelo mau posicionamento dos elementos frontais do aparelho, se fazendo importante para os casos esqueléticos o uso do Compasso Articular Simões de Localização (SIMÕES, 2003).

Nos casos de mordida aberta, a mudança de postura deve ser com pro rotação (rotação predominante com translação aparente) ou puramente em roda (com rotação predominante e sem translação aparente). Os aparelhos bioelásticos são os mais indicados, como o SN2, o SN3 e o SN6 (SIMÕES, 2003).

O aparelho SN2 é o mais bioelástico de todos os aparelhos capazes de girar a mandíbula em pro rotação ou roda. É caracterizado pelo arco dorsal entrelaçado na região anterior. A sua principal via de atuação é língua, controlando a postura vertical, transversal, sagital e frontalmente, atuando sobre sua distribuição no espaço oral funcional interno aos arcos dentários. Mantém a língua suavemente afastada da arcada dentária inferior, setorial ou totalmente. Estimula o desenvolvimento da maxila, por controlar a posição da língua e ser mantido por ela diretamente contra o palato (SIMÕES, 2003).

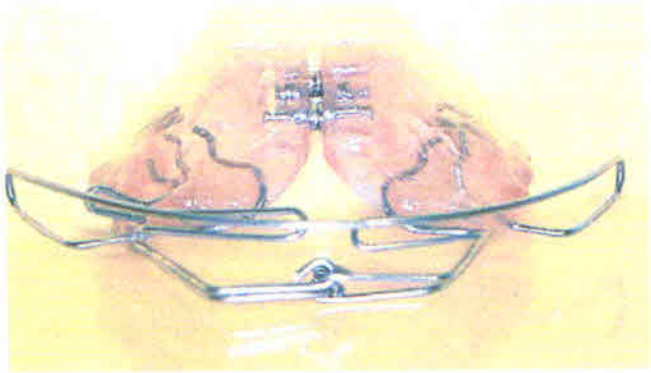

Figura 7 *- Aparelho SN2. Fonte: SIMÕES, W.A. Ortopedia Funcional dos Maxilares através da Reabiliatação Neuro-Oclusal. V.02, p.766. Editora Artes Médicas, 2003*

O aparelho SN3 utiliza barras onduladas e/ou molas frontais. É usado em caso de plano oclusal divergente a sua ação sobre a língua é menos intensa do que o SN2. Em compensação, tem ancoragem direta sobre a mandíbula (SIMÕES, 2003).

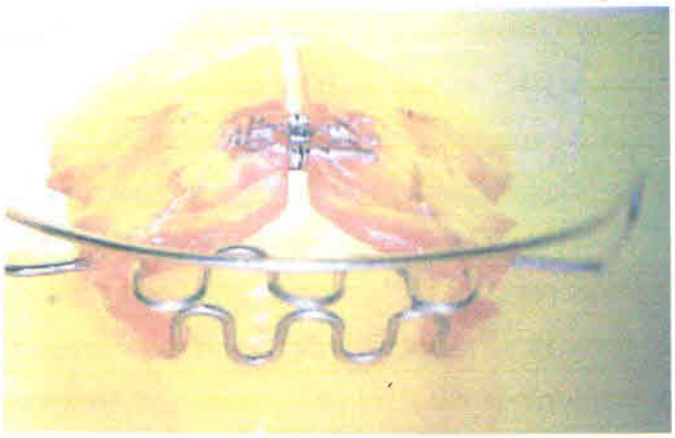

Figura 8: *- Aparelho SN3. Fonte: SIMÕES, W.A. Ortopedia Funcional dos Maxilares através da Reabiliatação Neuro-Oclusal. V.02, p.768. Editora Artes Médicas, 2003*

O aparelho SN6 utiliza escudos labiais para reforçar a ancoragem mandibular além de estimular os tecidos moles. Os escudos devem estar localizados 5mm abaixo do colo dos incisivos centrais inferiores, no sulco mucolabial. Seu uso é contraindicado em dentição decídua (SIMÕES, 2003).

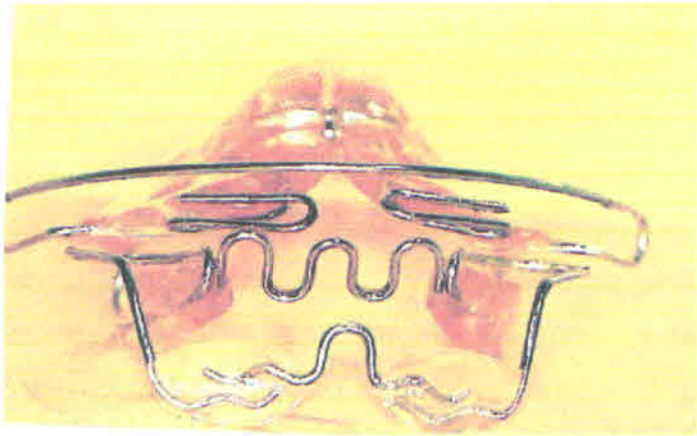

Figura 9: *- Aparelho SN6. Fonte: SIMÕES, W.A. Ortopedia Funcional dos Maxilares através da Reabiliatação Neuro-Oclusal. V.02, p.774. Editora Artes Médicas, 2003*

Mejia et al, 1995 avaliaram os resultados obtidos com o uso do SN3 para tratamento de mordida aberta anterior em 11 crianças de 7 a 12 anos ,de ambos os sexos. As crianças não apresentavam hábitos bucais, como sucção digital e interposição labial, nem possuíam dificuldades respiratórias ou amígdalas hipertrofiadas. Foram realizados exames cefalométricos, confeccionados modelos de estudos, realizadas fotografias intra e extraorais no inicio do tratamento e após 11,9 meses de tratamento. Observou-se a correção completa da mordida aberta anterior para ambos os sexos, o equivalente a 100% nas meninas e 136,36% nos meninos. Houve aumento da altura facial anterior tanto superior (3,60%) quanto inferior (2,24%). Conforme os autores, a altura facial anterior total com o uso do SN3 corresponde ao crescimento considerado normal, não tendo sido aumentado e nem diminuído. O mesmo se pode afirmar quanto à altura facial anterior inferior. O maior aumento da altura facial anterior superior após o tratamento pode ser consequência da alteração na espinha nasal anterior, pela rotação da pré-maxila, o que auxilia no fechamento da mordida aberta. A altura facial posterior total aumentou 3,20%, um aumento considerado dentro dos padrões de normalidade. Observou-se a lingualização dos incisivos superiores e inferiores, diminuição do ângulo SN ao plano mandibular no sexo feminino e aumento para o sexo masculino, aumento do ângulo SN ao plano palatal nos meninos e diminuição nas meninas, redução do ângulo

plano palatino-plano mandibular para ambos os sexos. Não houve alteração no ângulo goníaco. A mordida aberta anterior foi corrigida em todos os grupos etários, sendo a maior alteração no grupo 7-8 anos, com diferença de 4,67 mm, equivalente à 147,36% . O grau de erupção dos incisivos centrais superiores foi de 1,27mm, bem superior ao que seria considerado normal na faixa etária dos 7 aos 12 anos , 0,73mm. Os autores concluíram que o aparelho SN3 se mostrou efetivo para a correção da mordida aberta anterior, promovendo alterações dento alveolares e esqueléticas, através da modificação específica no crescimento e desenvolvimento, comprovados cefalometricamente, principalmente pela rotação posterior do plano palatino.

Os casos com padrões morfogenéticos desfavoráveis, ou que a idade do paciente é um empecilho não respondem adequadamente ao tratamento com aparelho funcional. Parece que esses casos progressivamente pioram apesar do uso do aparelho. No entanto, a falha não recai sobre o aparelho, mas sobre o diagnóstico impróprio (RAKOSI, 1999).

2.13 ORTODONTIA FIXA

Do ponto de vista dentário, as mordidas abertas anteriores são idealmente corrigidas pela intrusão dos dentes posteriores, permitindo assim uma rotação anterior da mandíbula (PONCE, 2007; BRITTO, ISAACSON, 2004). A intrusão pode ser conseguida com o uso de barra de intrusão ou com o uso de microimplantes. (PONCE,2007) Sistema de ancoragem esquelética, com mini-placas de titânio implantadas temporariamente na maxila ou mandíbula, pode ser utilizado como ancoragem intraoral para promover intrusão dos molares inferiores e mínima extrusão dos molares superiores com consequente rotação anterior do plano oclusal (CHAMBRONE, REIS, GOLDENBERG, 2007; MAIA, et al. 2008).

A extrusão dos dentes anteriores representa uma compensação dentária (BRITTO, ISAACSON, 2004) e pode ser conseguida a partir da colagem dos

braquetes em posição diferenciada (mais próximo à cervical) nesses dentes, através de arco de extrusão, ou com o uso de elásticos intermaxilares (REIS, PINHEIRO, MALAFAIA, 2007). O uso de força elástica diretamente sobre os incisivos aumenta a possibilidade de reabsorção radicular, devendo, portanto, ser evitado (PONCE,2007). A extrusão pode resultar em exposição exagerada dos incisivos,além de não melhorar a altura facial ântero-inferior (MELLO et al 2011). A extrusão ocorre muito mais rapidamente do que a intrusão, devendo o tratamento ser cuidadosamente monitorado (BRITTO, ISAACSON, 2004).

Para a escolha da terapêutica ortodôntica, é importante além da observação dos aspectos cefalométricos, a avaliação da linha do sorriso. Avaliar a quantidade de exposição dos dentes superiores no sorriso, se o paciente apresenta linha do sorriso baixa, média ou alta. Se o paciente apresenta linha do sorriso baixa, é possível a extrusão dos dentes anteriores para solucionar o caso. Se a linha do sorriso é média, pode-se promover uma pequena extrusão dos anteriores durante o nivelamento da curva de Spee. Já se a linha do sorriso for alta, a extrusão dos anteriores está contraindicada, sendo provavelmente a intrusão dos posteriores o melhor tratamento (PONCE, 2007).

Em caso de mordida aberta anterior associada à biprotrusão dentária, o tratamento pode se dar através da exodontia de pré-molares (PONCE, 2007).

A extração dentária é citada na literatura como alternativa de tratamento em situações pontuais, principalmente em pacientes que apresentam apinhamento, pois qualquer outra terapia para abertura de espaço, seja expansiva ou protrusiva, tende a aumentar o erro vertical (CHAMBRONE, REIS, GOLDENBERG, 2007). Dependendo da situação, podem ser planejadas extrações dos pré-molares ou mesmo dos primeiros molares (REIS, PINHEIRO,MALAFAIA,2007).

A exodontia de primeiros molares permanentes seguida da mesialização dos segundos molares promove alteração do fulcro, resultando na rotação anterior da mandíbula, reduzindo a hiperdivergência entre os planos mandibular e palatal. No entanto, essa técnica não promove alterações no perfil mole do paciente. Deve-se levar em conta também o grau de colaboração do paciente nos casos que requeiram ancoragem (LOPEZ, SOUZA, JUNIOR, 2007).

A reabsorção externa apical pode ser considerada um possível efeito colateral de tratamento ortodôntico. Embora também ocorra em indivíduos que nunca se submeteram ao tratamento ortodôntico, a incidência entre os indivíduos tratados é significativamente mais alta. A reabsorção associada ao tratamento ortodôntico é diagnosticada através de exames radiográficos como o encurtamento da raiz no ápice. A detecção radiográfica é mais óbvia na região apical. No entanto, uma análise histológica fornece evidências de que o mesmo processo ocorre em outra áreas da superfície radicular. Embora a maioria dos pacientes ortodonticamente tratados possa perder parte da raiz durante o tratamento, eles não parecem experimentar riscos adicionais de perda dentária futura. Todavia, os efeitos combinados a longo prazo entre a reabsorção radicular apical e a perda da crista óssea alveolar podem não ter sequelas aparentemente tão inocentes (VLASKALIC, BOYD, 2004).

Em alguns casos, o tratamento não pode ser realizado apenas através de procedimentos ortodônticos, sendo necessária uma abordagem combinada entre ortodontia e cirurgia ortognática (BRITTO, ISAACSON, 2004). São geralmente casos de alterações severas da estrutura esquelética, com padrão face longa (CHAMBRONE, REIS, GOLDENBERG, 2007; REIS, PINHEIRO, MALAFAIA, 2007).

Segundo Van Der Linden (1999) pacientes com faces longas que apresentam uma desfiguração inaceitável devem ter o tratamento postergado até o término do crescimento e a cirurgia possa ser realizada.

O uso de aparelhos funcionais ajudam na fase de contenção da terapia com ortodontia fixa, principalmente em casos onde a disfunção persiste. A cobertura interoclusal nos dentes posteriores previne a recidiva de sobrerupção e a atividade neuromuscular anormal é impedida de deformar a região dento alveolar (RAKOSI, 1999).

2.14 ESTABILIDADE E RECIDIVA

A estabilidade pós-tratamento de mordida aberta anterior é pouco relatada na literatura (REIS, PINHEIRO, MALAFAIA, 2007). Desarmonias verticais são de mais difícil tratamento e os resultados menos estáveis a longo prazo (LOPEZ, SOUZA, JUNIOR, 2007).

Estudos são unânimes em afirmar que tratamentos precoces, durante as fases de dentição decídua ou mista, alcançam melhores resultados, com o mínimo de recidiva (REIS, PINHEIRO, MALAFAIA, 2007; HENRIQUES, 2010). Cabe salientar que o crescimento vertical e a erupção total dos dentes posteriores podem ocorrer até por volta dos vinte anos, dificultando o controle da recidiva (CHAMBRONE, REIS, GOLDENBERG, 2007).

A recidiva da mordida aberta tratada na dentição permanente, com ortodontia fixa, técnica de Edgewise, com controle após 5 anos do término do tratamento mostrou-se significativa, ocorrendo em 38% dos pacientes. Os principais fatores parecem ser o menor desenvolvimento vertical dos incisivos e o desenvolvimento vertical dos dentes póstero inferiores no período pós-tratamento. Nem a magnitude inicial da mordida aberta nem a quantidade total de correção mostraram-se correlacionadas à recidiva (VALARELLI, 2002).

A recidiva pode ocorrer mesmo após tratamento através de cirurgia ortognática (REIS, PINHEIRO, MALAFAIA, 2007 ;HENRIQUES, 2010). A estabilidade da correção cirúrgica em pacientes com grande deficiência mandibular depende da estabilidade do avanço mandibular, ou seja, de uma adaptação neuromuscular favorável para a nova posição. (CHAMBRONE, REIS, GOLDENBERG, 2007).

Segundo Van Der Linden 1999, mesmo em pacientes que sofreram abordagem combinada ortodontia-cirurgia geralmente há o retorno da mordida aberta. As interposições linguais parecem sobreviver à cirurgia ortognática. A redução do tamanho da língua geralmente não produz o efeito desejado.

A magnitude da mordida aberta pré-tratamento com relação ao ângulo do plano mandibular parece determinar o prognóstico de estabilidade ou recidiva pós-tratamento. Os pacientes que apresentam recidiva apresentam, inicialmente, menor altura dental mandibular anterior, menor altura facial anterior superior, maior altura facial anterior inferior e menor altura facial posterior, permitindo concluir que a recidiva está mais associada às mordidas abertas esqueléticas do que às dento alveolares (CHAMBRONE, REIS, GOLDENBERG, 2007).

A avaliação da atividade muscular possibilita um melhor planejamento do tratamento e do período de contenção, sendo importante associar algum tipo de terapia miofuncional dinâmica à correção das estruturas estáticas realizadas pelo tratamento ortodôntico (FARIA, 2010). A abordagem multidisciplinar, com psicólogos, otorrinolaringologistas, fonoaudiólogos pode auxiliar no sucesso do tratamento e reduzir o risco de instabilidade (REIS, PINHEIRO, MALAFAIA, 2007).

3 DISCUSSÃO

A definição e a classificação da mordida aberta anterior em dento alveolar e esquelética está bem definida na literatura, sendo considerada dentolaveolar quando as alterações estão limitadas à deficiência de desenvolvimento da região dento alveolar e esquelética quando a deficiência está relacionada às bases ósseas, com a divergência dos planos maxilomandibulares, rotação posterior de crescimento mandibular, aumento no terço inferior da face com tendência ao padrão de face longa (PROFFIT, 1995; CHAMBRONE, REIS, GOLDENBERG, 2007; REIS, PINHEIRO, MALAFAIA, 2007; GONZALEZ et al, 2009).

A determinação do tipo de mordida aberta anterior é feita com base nas características clínicas do paciente e principalmente através de traçados cefalométricos. No caso de mordida aberta esquelética pode-se observar o aumento do ângulo entre a base do crânio e plano mandibular, entre os planos palatinos e mandibular, diminuição do ângulo entre base do crânio e plano palatino (CHAMBRONE, REIS, GOLDENBERG, 2007). No traçado cefalométrico de Bimler, essas alterações são vistas através do fator 3 (plano mandibular), fator 4 (plano palatino), no fator 5 (inclinação do clivus), no fator 7 (base do crânio), no aumento do ângulo goníaco e no aumento do ângulo basal (principalmente inferior). O índice facial suborbital vai indicar tipo facial vertical ou leptóide (MA, 2007; SIMÕES,2003).

A diferenciação quanto ao tipo de mordida aberta é importante para o correto diagnóstico e definição do método mais adequado de tratamento.

Quanto à prevalência, diferentes estudos mostram frequência elevada na ocorrência de mordida aberta anterior na população, sendo os maiores índices observados em idade precoce, nas fases de dentição decídua e mista, conforme pode ser visto na Tabela 1.

Não existe consenso quanto à associação da mordida aberta com gênero, tendo alguns estudos encontrado maiores frequências no gênero masculino

(CARVALHO et al, 2009) e outros no gênero feminino (CAVALCANTI et al, 2008; IWASA, SOUSA, WADA, 2003).

No entanto, os diferentes autores parecem concordar quanto à relação da presença de hábitos de sucção não nutritiva com a ocorrência de mordida aberta anterior (CARVALHO et al, 2009; PERES et al, 2007; PEDRIN et al, 2008). A amamentação no peito também aparece como fator importante, por promover o correto desenvolvimento das estruturas faciais (PERES et al, 2007) e o amadurecimento das funções, pois estimula a respiração correta, promove função muscular peribucal adequada e desestimula o aparecimento de hábitos de sucção (REIS, PINHEIRO, MALAFAIA, 2007). Peres et al (2007) relatam ainda que o efeito protetor da amamentação no peito é anulada pelo uso regular de chupeta entre 1 e 4 anos de idade, sendo que a mordida aberta anterior relacionada ao uso de chupeta parece causar mais alterações locais (dento alveolares) enquanto a falta de amamentação parece estar mais relacionada à deficiência musculo-esqueletal (esqueléticas). Carvalho et al (2009) não encontraram relação entre a mordida aberta anterior e o fato de a criança ter sido amamentada. A presença de respiração bucal também parece ser um fator importante, pela influência no padrão de crescimento e desenvolvimento facial (PONCE, 2007), favorecendo o surgimento da mordida aberta anterior (CARVALHO et al, 2009; PEDRIN et al 2007).

A relação entre a presença de hábitos deletérios e mordida aberta anterior parece tão importante que quando se comparou crianças de diferentes etnias – branca, negra e indígena – a presença do hábito se mostrou mais importante do que o padrão de crescimento inerente à raça. A população negra apresentou menores índices de presença de hábitos como sucção digital e de chupeta, interposição lingual e respiração bucal e menor frequência de mordida aberta anterior (PEDRIN et al, 2008).

Com relação à severidade, Valente e Mussolino (1989) encontraram com maior frequência mordida aberta moderada, com 2mm, em crianças entre 2 e 6 anos. Já Cavalcanti et al (2008) encontraram 59,1% dos casos de mordida aberta anterior consideradas severa, medindo 3mm ou mais, entre 6 e 12 anos. Aos 12 anos, Iwasa,Sousa,Wada (2003) classificaram 3,8% das mordidas abertas como moderadas, mas considerando medidas entre 1 e 5 mm.

Parece haver a redução na prevalência da mordida aberta anterior com o aumento da idade, o que estaria associado à redução ou interrupção dos hábitos de sucção (VALENTE, MUSSOLINO, 1989). Dados na literatura apontam tendência à autocorreção da mordida aberta anterior com a remoção dos hábitos (PERES et al, 2007; VAN DER LINDEN, 1999), principalmente quando ocorre antes dos 4 anos de idade. A manutenção do hábito após essa idade aumenta a tendência de se manter a maloclusão na dentição permanente (LIMA, PINTO, GODIM, 2002). A autocorreção estaria associada ao próprio desenvolvimento oclusal, com a troca dos incisivos e o crescimento ativo na fase de dentição mista, além da maturação do indivíduo e o estabelecimento de deglutição adulta normal (ALBUQUERQUE, 2009; CHAMBRONE, REIS, GOLDENBERG, 2007). No entanto, alguns autores questionam se a presença da maloclusão durante a fase da dentição decídua seria prediditivo de permanência nas dentições mista e permanente (FERNANDES, AMARAL, 2008; PERES et al, 2007). De maneira geral, as mordidas abertas esqueléticas não melhoram com o crescimento (VAN DER LINDEN, 1999). Planas (1988) alerta que a correção espontânea se dará se o padrão de crescimento for favorável e que nem sempre o abandono do hábito leva à autocorreção, principalmente quando já estão instalados hábitos secundários, como interposição lingual e/ou labial, ou o paciente apresenta respiração bucal.

Em mordidas abertas dento alveolares, onde os principais aspectos etiológicos agem de forma mais localizada, interferindo no processo de erupção dentária e na conformação do osso alveolar, a remoção do agente causador pode devolver as condições para o correto desenvolvimento, principalmente em idades precoces onde o organismo possui grande capacidade de remodelação. No entanto, em casos onde existam outros fatores etiológicos agindo na estrutura esqueletal e no crescimento do indivíduo, como características da musculatura mastigatória, posição e postura de língua, obstruções das vias aéreas e rotação de crescimento mandibular, a simples remoção do hábito pode não resultar na autocorreção, mesmo em idades precoces. Daí a importância do correto diagnóstico com a identificação dos agentes etiológicos ainda em idade precoce para o sucesso do tratamento.

A análise cefalométrica de Lavergne e Petrovic auxilia no diagnóstico precoce, pois possibilita a identificação da rotação de crescimento mandibular e do relacionamento nos sentidos sagital e vertical entre as bases ósseas, estabelecendo

categorias que vão definir o potencial de crescimento a nível tecidual, e a capacidade de resposta biológica apresentada pelo indivíduo. Desta forma, é possível definir a melhor forma de tratamento e o prognóstico do caso.

Da mesma forma, a análise cefalométrica do Compasso Articular permite avaliar as possibilidades de tratamento da mordida aberta anterior em pacientes ainda com idade precoce, determinando o risco de tratamento cirúrgico complementar. A análise se baseia na proporcionalidade das estruturas mandibulares, que determinam as trajetórias mandibulares. As medidas do comprimento mandibular e da largura da sínfise sofrem pouca alteração durante o desenvolvimento. Além disso, durante o crescimento harmonioso os centros de rotação e translação mandibulares alteram as posições dentro de limites fisiológicos, não havendo mudança nas trajetórias de abertura (SIMÕES, 2003). Por isso, a análise se torna bastante confiável.

Quanto à etiologia da mordida aberta anterior, é multifatorial, podendo classicamente ser dividida em fatores genéticos/hereditários e ambientais/funcionais (CARVALHO et al, 2009; BARBOSA, 2009). Dentre os fatores genéticos/hereditários estão anomalias de desenvolvimento, displasias, patologias congênitas e o padrão esquelético de crescimento com padrão vertical. Dentre os fatores ambientais e funcionais, traumatismos na região da pré-maxila, prática de hábitos deletérios como os hábitos de sucção não nutritiva de dedo ou chupeta; interposição do lábio; mal posicionamento, função ou tamanho anormal de língua; obstrução das vias aéreas e respiração bucal (CARVALHO et al, 2009; ALBUQUEQUE et al, 2009; CHAMBRONE, REIS, GOLDENBERG, 2007).

A mordida aberta anterior dento alveolar está relacionada basicamente à fatores ambientais/funcionais, surgindo com a prática de hábitos de sucção não nutritiva e se mantendo com o consequente surgimento do padrão de deglutição atípica com interposição da língua entre os arcos. Apesar de estar presente em praticamente todos os casos de mordida aberta anterior, a interposição lingual parece ser uma adaptação funcional, sendo um fator secundário cujo papel parece ser mais o de manter a mordida aberta do que propriamente gerá-la (PONCE 2007; PROFFIT, 1995; REIS, PINHEIRO, MALAFAIA, 2007). Já a interposição lingual resultante da hipertrofia das amígdalas provoca a projeção da língua para frente e

para baixo (REIS, PINHEIRO, MALAFAIA, 2007). Essa alteração na postura da língua afeta o crescimento e desenvolvimento do complexo maxilo-mandibular, aumentando o componente de crescimento vertical e aumentando o ângulo do plano mandibular (KAWAMURA et al 2003).

Nas mordidas abertas esqueléticas, o fator etiológico primário é o fator genético, que determina o padrão de crescimento facial. Nesses indivíduos, a presença do hábito de sucção não nutritiva agrava o quadro, promovendo o surgimento da mordida aberta anterior inicialmente de caráter dento alveolar, que, devido às características do padrão de crescimento facial do indivíduo vai assumir aspectos esqueléticos (REIS, PINHEIRO, MALAFAIA, 2007). No caso de mordida aberta esquelética, os hábitos seriam agravantes e os distúrbios miofuncionais orofaciais seriam adaptações à condição morfológica alterada (TAGAWA, AIDAR, TAGAWA, 2009; ALIMERI, THOMAZINHO, FELÍCIO, 2005).

O aleitamento materno é citado por diferentes autores como fator de prevenção ao estabelecimento da mordida aberta anterior, pois promove o correto desenvolvimento do sistema estomatognático e correto desenvolvimento das funções, estimulando a respiração correta, promovendo a adequada função muscular peribucal e desestimulando o surgimento do hábito de sucção (REIS, PINHEIRO, MALAFAIA, 2007; CARVALHO et al, 2009).

É reconhecido o importante papel que a musculatura mastigatória tem na etiologia, no tratamento e principalmente na estabilidade pós-tratamento da mordida aberta anterior. No entanto, as análise cefalométricas não permitem a avaliação da dinâmica maxilomandibular e da função mastigatória (FARIA et al, 2010).

Imagens de ressonância magnética revelam que indivíduos com face longa apresentam os músculos maxilares 30% menores que nos indivíduos normais, e a força máxima em indivíduos com face longa é metade dos indivíduos normais. Acredita-se que o tipo de composição da fibra muscular seja responsável por essas diferenças (VAN DER LINDEN, 1999).

A morfologia facial está relacionada à capacidade funcional da musculatura mastigatória. Pacientes com mordida aberta anterior esquelética apresentam menor força muscular. A máxima contração voluntária está negativamente relacionada à altura facial anterior, à inclinação mandibular a ângulo goníaco, e a amplitude média

de contração dos músculos mastigatórios é menor no padrão de face longa. Estudo realizado através de exame de eletromiografia mostra que pacientes sem mordida aberta e pacientes com mordida aberta dento alveolar apresentam maior atividade muscular no apertamento voluntário do que na mastigação, enquanto pacientes com mordida aberta esquelética não apresentam diferença significativa entre apertamento e mastigação, inclusive quando se testam alimentos de diferentes consistências. Isso sugere uma redução na capacidade de adaptação à demanda em pacientes com mordida aberta esquelética, o que está diretamente ligado ao equilíbrio neuromuscular. A estabilidade oclusal mantém o equilíbrio muscular, permitindo que o sistema mastigatório atenda à demanda funcional (FARIA et al, 2010).

O tratamento com Ortopedia Funcional dos Maxilares consiste em educar a musculatura, reabilitando o sistema neuromuscular e reorganizando os padrões funcionais, buscando estabelecer o equilíbrio funcional e dinâmico do sistema estomatognático. Quando adequados, os estímulos promovem resposta ao nível do sistema nervoso central. (BARBOSA, 2009; SIMÕES, 2003). Dessa forma, é possível melhorar as condições da musculatura mastigatória através da Ortopedia Funcional dos Maxilares.

A mordida aberta anterior foi a alteração oclusal mais frequente em respiradores bucais, segundo Ribeiro et al (2002). A respiração bucal pode influenciar no padrão de crescimento e desenvolvimento, alterando a estrutura corporal pela modificação da coluna vertebral, cabeça e pescoço, língua, mandíbula, buscando manter livre a passagem de ar (BARBOSA, 2009; SIMÕES, 2003). É a ação do Octógono da Prioridade Funcional promovendo as condições para garantir a sobrevivência através da manutenção da passagem do ar. As causas mais comuns de obstrução das vias aéreas são rinites recorrentes, desvio do septo nasal e hipertrofia das amígdalas. Com a hipertrofia das amígdalas, ocorre a redução do espaço nasofaríngeo, e como consequência, a rotação posterior da cabeça, aumentando a altura facial. A língua se posiciona mais anterior e inferior para permitir a passagem do ar, o arco superior sofre contração e a mandíbula sofre rotação posterior. O lábio superior apresenta-se encurtado, associado à flacidez da musculatura perioral

Lira et al (2011), através da análise de telerradiografias, encontraram medidas de nasofaringe e orofaringe significativamente menores em pacientes com mordida aberta anterior quando comparados a pacientes com trespasse vertical positivo, confirmando a hipótese do desenvolvimento da mordida aberta anterior como mecanismo compensatório da passagem das vias aéreas, predispondo o crescimento vertical.

A Mudança de Postura Terapêutica promovida pelos Aparelhos Ortopédicos Funcionais consegue, em muitos casos, promover o aumento da passagem do ar pela alteração na posição espacial da mandíbula. É importante ressaltar que deve ser feito o correto diagnóstico da obstrução das vias, e o paciente deve ser orientado a buscar o tratamento médico quando necessário.

Outro aspecto presente em pacientes com mordida aberta anterior é alteração na posição postural de repouso da língua, que se encontra localizada mais anterior e inferiormente (KAWAMURA, 2003). Apesar da interposição lingual ser um agente secundário ao surgimento da mordida aberta, servindo como adaptação às alterações já instaladas (PONCE 2007; PROFFIT, 1995; REIS, PINHEIRO, MALAFAIA, 2007), a protrusão lingual aumenta o componente de crescimento vertical, aumentando o ângulo do plano mandibular em 4,7° quando comparado a grupo controle (KAWAMURA et al, 2003), tendo papel importante no desenvolvimento do complexo crânio-mandibular e no estabelecimento de mordida aberta esquelética.

Partindo de uma posição postural inadequada, os movimentos linguais durante o processo de deglutição também estarão alterados. Nos estágios 1 e 2 da deglutição, onde a língua parte da posição de repouso e passa para uma posição mais retruída no momento em que recebe o bolo alimentar, a distância percorrida pela ponta da língua foi menor nos pacientes com mordida aberta, o que pode ser devido à posição já mais anterior e inferior da ponta da língua em repouso. Entre os estágios 2 e 3, onde a língua se busca a região anterior do palato para construir a pressão negativa necessária à deglutição, a distância percorrida foi maior nos pacientes com mordida aberta anterior. Nos demais estágios não houve diferenças significativas. A distância total do movimento da ponta da língua foi maior no grupo com mordida aberta anterior (KAWAMURA et al, 2003).

O estabelecimento de um novo padrão funcional ditado pelo Aparelho Ortopédico Funcional leva ao desenvolvimento de um novo padrão morfológico da língua, lábios, músculos, ligamentos e periósteo (MA, 2007). O aparelho SN2 tem ação principalmente na postura da língua, atuando sobre sua distribuição no espaço oral funcional interno aos arcos dentários, estimulando-a a ocupar um lugar mais próximo ao palato. A ação do SN3 e do SN6 sobre a língua é menor, mas também estimula o correto posicionamento, impedindo a interposição lingual entre os arcos. (SIMÕES, 2003).

Quanto às rotações mandibulares, o crescimento rotacional faz parte do mecanismo compensatório de regulação do crescimento que busca harmonizar as taxas de crescimento dos diferentes elementos que compõe a face, estando diretamente relacionada à diferença de crescimento dos maxilares (MA, 2007).

Desse processo fazem parte a rotação mandibular posicional e a rotação mandibular morfogenética. Enquanto a rotação posicional expressa as alterações na posição da mandíbula em relação às estruturas adjacentes, especialmente à base do crânio, a rotação morfogenética exprime mudanças na forma da mandíbula em si (MA, 2007). Em geral, a rotação posicional é similar à rotação morfológica, mas pode haver variações na direção e intensidade num mesmo indivíduo, ocorrendo ora anterior e ora posterior.

O grau de rotação está diretamente relacionado ao excesso ou deficiência do crescimento mandibular em relação à maxila. No caso da rotação posterior, a crescimento vertical e horizontal da mandíbula é menor do que o crescimento da maxila, e está associada à direção de crescimento condilar posterior e à abertura do ângulo goníaco. Isso leva ao aumento do comprimento geral da mandíbula, minimizando o excesso de crescimento maxilar e ao aumento da distância condílio pogônio pela abertura do ângulo entre corpo e ramo. O crescimento na área condilar é menor que na região alveolar. O fulcro vai estar nos molares mais posteriores. O mento se desloca para baixo e para trás, aumentando a altura facial inferior. Há aposição óssea na região goníaca, no bordo posterior do ramo e reabsorção no bordo anterior (MA, 2007).

A rotação maxilar durante o crescimento é pequena. O deslocamento para baixo e para frente da maxila deve ser compensado pelo acréscimo vertical na área

condilar. Caso contrário, haverá rotação posterior. Da mesma forma, se o processo alveolar mostrar crescimento vertical, deverá ser coordenado com o crescimento vertical do côndilo, a mandíbula ira rodar posteriormente.

Existe um limite no grau de compensação do sistema de regulação, estando as discrepâncias verticais relacionadas a falta de harmonia na rotação de ambas as arcadas (MA, 2007).

Van Der Linden (1999) acredita que as rotações ocorrem quando acontece um desequilíbrio entre os componentes funcionais internos – constituídos pelas cavidade bucais, nasais e faringeais – e os componentes funcionais externos – constituídos pela musculatura mastigatória e da mímica e outros tecidos moles na parte anterior da cabeça e pescoço. Na rotação posterior, ocorre a prevalência dos componentes internos sobre os componentes externos, levando ao aumento do espaço para os componentes internos.

A Mudança de Postura Terapêutica em pró-rotação (com rotação predominante e rotação aparente) ou em roda (com rotação predominante e sem translação aparente) promove o aumento na distância interdental na região posterior, e uma aproximação dos dentes na região anterior. Com essa alteração na posição espacial da mandíbula, gera-se estímulos no músculo pterigoideo lateral e nos ligamentos temporomandibulares capazes de promover crescimento adicional da cartilagem condilar. Assim, tem-se o aumento da altura do ramo mandibular e redirecionamento do crescimento dos maxilares, alterando o tamanho e proporções faciais (SIMÕES, 2003; MA, 2007).

A mordida aberta anterior está entre as condições oclusais relacionadas a disfunções temporomandibulares. Indivíduos com síndrome de face longa ou hiperdivergência estão predispostos à alterações condilares, predominantes em casos de osteoartrose e mialgias (SIMÕES, 2003). Yura et al (2010) encontraram maior incidência de deslocamento de disco anterior sem redução em pacientes com mordida aberta anterior, e a incidência de alterações ósseas nas articulações afetadas também foi maior. A sobrecarga causada pelo estresse excessivo das estruturas articulares parece ser a responsável.

No que diz respeito ao tratamento, a mordida aberta anterior é considerada uma das maloclusões de mais difícil tratamento. O tratamento precoce garante

melhores resultados, devido à maior flexibilidade óssea (CHAMBRONE, REIS, GOLDENBERG, 2007), reduzindo a necessidade de intervenção ortodôntica ou mesmo de procedimentos cirúrgicos ortognáticos futuros, além de prevenir problemas de disfunção temporomandibular especialmente em casos de rotação posterior da mandíbula. Simões (2003) considera que mesmo quando o crescimento é desfavorável convém a intervenção precoce para diminuir os danos e garantir melhores resultados. Já Segundo RAKOSI (1999), casos de mordida aberta esquelética, podem ser resolvidos ou compensados numa fase mais tardia. No entanto, é possível , dentro de certos limites, se promover o redirecionamento do crescimento durante a fase de crescimento ativo (CARVALHO, 2009).

O tratamento deve iniciar oportunamente antes do surto de crescimento da adolescência, para melhor proveito do potencial de crescimento da face (BARBOSA, 2009; MELLO, 2011; SIMÕES, 2003).

A definição do tratamento vai estar na dependência do correto diagnóstico e identificação dos agentes causais.

Em dentição decídua, a mordida aberta anterior está fortemente associada à presença de hábitos de sucção, sendo, portanto, o uso de grades palatinas bastante difundido, pois atua como obstáculo mecânico à continuação do hábito. A grade fixa, com bandas cimentadas nos molares tem maior aceitação pelos autores por não depender de colaboração do paciente (KANELLIS, 2004; PROFFIT, 1995; LIMA, PINTO, GONDIM, 2002). Segundo Planas (1988), se o processo de erupção não se completou foi porque algo se interpôs no caminho. Removido o obstáculo, os dentes seguirão erupcionando até encontrar seu antagonista, não sendo necessário o uso de forças contra os incisivos (CHAMBRONE, REIS, GOLDENBERG, 2007).

Reis, Pinheiro, Malafaia (2007) citam o uso esporões junto às faces palatinas ou linguais dos incisivos com o intuito de inibir a prática de deglutição atípica. No entanto, é uma técnica lesiva aos tecidos moles.

Além da remoção do hábito, é necessária a adequação da função da musculatura peribucal, alterada pala presença da mordida aberta. RAKOSI (1999) indica o uso de aparelhos ativadores ou com escudos, que além de promover a correta função da musculatura guia o processo de erupção. Tegawa, Aidar, Togawa (2009) e Reis, Pinheiro, Malafaia (2007) indicam acompanhamento fonoaudiológico

para adequação da musculatura. O aparelho Bionator fechado também é citado para tratamento interceptativo, pois tende a evitar a rotação posterior da mandíbula e corrigir a postura da língua, além de impedir a extrusão dentária posterior. Porém, como a porção acrílica do aparelho veda a mordida aberta anterior, o paciente deve apresentar permeabilidade nasal (CHAMBRONE, REIS, GOLDENBERG, 2007). Escudos vestibulares de Frankel podem ser adicionados para estimular a musculatura vertical, favorecendo o selamento labial.

Outra forma de ação para corrigir a mordida aberta anterior e o crescimento vertical é através do controle da erupção dos dentes posteriores, o que promove rotação anterior mandibular. O aparelho Bite Block em pacientes em crescimento promove a inibição da erupção dos dentes posteriores, promovendo uma intrusão relativa. O aumento da dimensão vertical promovida pelo aparelho, de 3 a 4 mm excedendo o espaço livre funcional, distende a musculatura mastigatória, o que força os dentes na direção dos alvéolos e estimula o crescimento do ramos mandibular. Essa mesma ação é conseguida com o uso de aparelho extrabucal com tração alta (MAIA, 2008; MELLO et al, 2011; REIS, PINHEIRO, MALAFAIA, 2007).

Segundo Van Der Linden (1999), a supressão do desenvolvimento vertical obtida durante o tratamento com uso de aparelho extrabucal de tração alta é seguida por um aumento excessivo na altura facial inferior nos anos seguintes. O autor defende ainda que como o uso do aparelho deveria se estender até o término do crescimento seria preferível postergar o tratamento e encaminhar o paciente para o tratamento cirúrgico.

Aparelhos como a grade palatina, esporões, bite block e extrabucal com tração alta possuem ação predominantemente mecânica, impedindo a prática de hábitos e promovendo o controle da erupção dos dentes posteriores.

Cada vez mais se tem considerado a importância do aspecto funcional no tratamento das maloclusões. Pereira, Felício (2005) declararam que não basta reposicionar as bases ósseas e adequar a oclusão dentária se não for recuperada a funcionalidade, eliminando-se distúrbios musculares e funcionais que possam interferir no equilíbrio do sistema estomatognático.

Gonzalez et al (2009) obtiveram redução na medida da mordida aberta anterior e ganho em força muscular após um ano de tratamento exclusivamente com

mioterapia em crianças de 9 a 12 anos. O tratamento foi realizado através de exercícios orientados supervisionados, três vezes ao dia por quinze minutos, visando recuperar a tonicidade labial e corrigir o posicionamento lingual. Os resultados demonstram o importante papel da ação muscular na manifestação da maloclusão. No entanto, como não é feita a diferenciação da mordida aberta em dento alveolar ou esquelética, não se pode afirmar se o tratamento é eficaz em todos os casos. Pacientes com padrão de crescimento desfavorável, ou que possuam outros agentes etiológicos envolvidos (como obstrução das vias aéreas) talvez não apresentem resultados tão satisfatórios.

O tratamento com Ortopedia Funcional dos Maxilares consiste em educar a musculatura restaurando o equilíbrio neuromuscular e desenvolvendo padrões musculares mais adequados, promovendo, assim, o equilíbrio funcional e dinâmico do sistema estomatognático (BARBOSA, 2009; SIMÕES, 2003; FLESER, 2004). O novo padrão funcional ditado pelo aparelho leva ao desenvolvimento de um novo padrão morfológico dos tecidos moles e na quantidade e direção de crescimento dos maxilares, alterando tamanho e proporções faciais. O aumento da atividade contrátil do músculo pterigoideo lateral e do ligamento temporomandibular promovido pelo Aparelho Ortopédico Funcional vai promover aumento do fluxo sanguíneo e linfático, resultando em crescimento da cartilagem condilar e remodelamento das estruturas ósseas (MA, 2007).

Nas mordidas abertas, a ação dos aparelhos ortopédicos visa aumento da força e tonicidade muscular mastigatória, promover o fechamento labial competente, rotação anterior da mandíbula, expansão transversal das arcadas, redução do ângulo goníaco, controle do crescimento vertical da face e remodelação das estruturas da articulação temporomandibulares, além de inibir hábitos de sucção e interposição lingual. Ao contrário do tratamento com ortodontia fixa ou com ortopedia mecânica, as forças são leves e naturais, e por serem aparelhos removíveis, permitem melhor higiene e mantém a integridade dos tecidos moles (FLESER, 2004).

Os Aparelhos Ortopédicos Funcionais mais indicados em casos de mordida aberta são os bioelásticos, promovendo Mudança de Postura Terapêutica com pró-rotação (com rotação predominante e translação aparente ou puramente em

roda (rotação predominante sem translação aparente). O SN2 atua principalmente sobre a postura da língua, melhorando sua distribuição no espaço oral funcional interno aos arcos dentários, afastando-a do arco inferior e posicionando-a contra o palato, estimulando o crescimento maxilar. O SN3 tem menor ação sobre a língua, sendo bastante usado em caso de planos oclusais divergentes. Possui melhor ancoragem comparado ao SN2. Como possui barras onduladas, impede a protrusão lingual entre os incisivos. Já o SN6 possui escudos labiais que reforçam a ancoragem mandibular, mas seu uso não está indicado em casos de dentição decídua.

Mejia et al (1995) observaram a correção em todos os casos de mordida aberta tratados com aparelho SN3, em crianças de 7 a 12 anos, sendo também observado aumento da altura facial superior e inferior, considerado dentro dos padrões de normalidade. Houve lingualização dos incisivos superiores e inferiores e redução do ângulo entre os planos palatino e mandibular, principalmente pela rotação posterior do plano palatino. Não houve alteração no ângulo goníaco.

Segundo Van Der Linden (1999), o uso de aparelhos funcionais ou extrabucais podem resultar em alteração na direção e na quantidade de crescimento que ocorre durante o tratamento, mas o crescimento remanescente irá cancelar o efeito do tratamento. Apenas quando o tratamento é iniciado mais tarde e finalizado antes do término do crescimento facial o efeito não se perde, o mesmo ocorrendo quando o crescimento remanescente é controlado até ser alcançada a maturidade. Já Aguila (1997) acredita que a efetividade do tratamento com Ortopedia Funcional dos Maxilares é favorecida quando o tratamento ocorre antes do surto de crescimento puberal. RAKOSI (1999) diz que casos com padrão morfogenético desfavorável ou que a idade do paciente é um empecilho não respondem adequadamente ao tratamento com aparelhos funcionais, piorando progressivamente. No entanto, o autor observa que a falha recai sobre o diagnóstico impróprio.

Apesar do tratamento com Ortopedia Funcional dos Maxilares apresentar melhores resultados quando realizado antes do surto de crescimento puberal, pela maior plasticidade biológica dos pacientes em idade precoce, é possível a obtenção de bons resultados favoráveis em pacientes adultos tratados com Ortopedia

Funcional dos Maxilares para mordida aberta anterior. Mesmo que a remodelação óssea seja mais lenta nesses pacientes, a ação sobre o sistema neuromuscular vai se dar da mesma forma, readequando os padrões funcionais da musculatura mastigatória e peribucal, e reequilibrando a dinâmica e o equilíbrio funcional do sistema estomatognático. Ocorre alteração na postura da língua e da mandíbula com o uso de Aparelhos Ortopédicos Funcionais e remodelamento das estruturas articulares pela redução da sobrecarga.

O tratamento com ortodontia fixa vai promover alterações dento alveolares, através da intrusão dos dentes posteriores ou extrusão dos dentes anteriores. A escolha da terapêutica deve se pautar nos aspectos cefalométricos e na análise da linha do sorriso. Pacientes que possuem linha do sorriso alta, não devem ser submetidos a extrusão dos anteriores. Além disso, a extrusão dos anteriores pode levar à exposição exagerada dos incisivos e não é capaz de melhorar a altura facial inferior. Já a intrusão dos posteriores promove rotação anterior da mandíbula (PONCE, 2007; BRITTO, ISAACSON, 2004; MELLO, 2011).

Em alguns casos pontuais, podem ser indicadas exodontias de pré-molares ou primeiro molares permanentes, seguidas de mesialização dos posteriores. Isso promove rotação anterior da mandíbula, reduzindo a hiperdivergência entre os planos mandibular e palatal (LOPEZ, SOUZA, JUNIOR, 2007).

Um possível efeito colateral do tratamento ortodôntico é a reabsorção apical, principalmente quando se faz uso de elásticos intermaxilares para promover extrusão dos anteriores. Apesar de a maioria dos pacientes tratados ortodonticamente possa perder parte da raiz, não parece haver riscos adicionais de perda dentária futura (VLASKALIC, BOYD, 2004; PONCE, 2007). No entanto, a longo prazo, as sequelas podem não ser tão inofensivas.

Casos extremos de alteração esquelética podem necessitar de abordagem combinada entre ortodontia e cirurgia ortognática (BRITTO, ISAACSON, 2004; CHAMBRONE, REIS, GOLDENBERG, 2007; PINHEIRO, MALAFAIA, 2007).

Existem poucos relatos na literatura sobre estabilidade a longo prazo em tratamento de mordida aberta anterior. De maneira geral, desarmonias verticais são de mais difícil tratamento e de resultados menos estáveis (LOPEZ, SOUSA, JUNIOR, 2007).

Estudo de Valarelli (2002) mostrou recidiva em 38% dos pacientes tratados com ortodontia fixa, com a técnica de Edgewise após 5 anos de tratamento, sendo que nem a magnitude inicial da mordida aberta nem a quantidade total de correção mostraram correlação com as recidivas. Já Chambrone, Reis, Goldenberg (2007) acreditam que a magnitude da mordida aberta com relação ao plano mandibular pode determinar o prognóstico de estabilidade ou recidiva pós-tratamento, e concluem que a recidiva estaria mais associada à mordidas abertas esqueléticas do que dento alveolares. É fácil compreender que alterações esqueléticas apresentam maiores recidivas, pois fatores genéticos e sistêmicos estão envolvidos. Ao contrario, mordidas abertas dento alveolares são alterações locais, de mais fácil correção, controle e menor comprometimento estrutural.

Mesmo em casos de tratamentos associados à cirurgia ortognática se observa a recidiva da mordida aberta anterior, e da interposição lingual, não se observando o efeito desejado nem mesmo com a redução do tamanho da língua (VAN DER LINDEN, 1999). A estabilidade em pacientes com grande deficiência mandibular fica na dependência de uma adaptação muscular favorável à nova posição (CHAMBRONE, REIS, GOLDENBERG, 2007).

Nesse contexto, é importante avaliar a atividade muscular para melhor planejamento do tratamento e do período de contenção, sendo importante associar algum tipo de terapia miofuncional dinâmica à correção das estruturas estáticas realizadas pelos tratamentos ortodônticos e cirúrgicos (FARIA, 2010). RAKOSI (1999) indica o uso de aparelhos funcionais na fase de contenção da terapia ortodôntica, como força de controlar a disfunção, impedindo que atividade neuromuscular anormal cause deformidade na região dento alveolar.

Não existem muitos dados sobre estabilidade pós-tratamento com Ortopedia Funcional dos Maxilares. No entanto, estudos são unânimes em afirmar que tratamentos precoces, realizados nas fases de dentição decídua ou mista apresentam menor recidiva (REIS, PINHEIRO, MALAFAIA, 2007; HENRIQUES, 2010). Cabe salientar que o crescimento vertical pode ocorrer até por volta dos vinte anos de idade, sendo necessário que se mantenha o acompanhamento para controle de recidiva (CHAMBRONE, REIS, GOLDENBERG, 2007).

4 CONCLUSÕES

• A mordida aberta anterior apresenta prevalência importante na população, principalmente em idade precoce, nas dentições decídua e mista.

• A amamentação no peito é um importante aliado na prevenção à mordida aberta anterior, pois promove o correto desenvolvimento das estruturas faciais e o amadurecimento das funções, estimulando a respiração correta, função peribucal adequada e desestimula o surgimento de hábitos de sucção não-nutritiva.

• A identificação dos agentes etiológicos ainda em idade precoce pode ser determinante para o sucesso do tratamento.

• Nas mordidas abertas dento alveolares os agentes etiológicos atuam de forma localizada no processo de erupção dentária e na conformação do osso alveolar, sendo mais fácil o tratamento.

• Nas mordidas abertas esqueléticas, os principais fatores etiológicos agem na estrutura esquelética e na direção de crescimento do indivíduo, sendo também observadas alterações na musculatura mastigatória, na posição e postura de língua e nas vias aéreas. Desta forma, o tratamento se torna mais complexo.

• A Ortopedia Funcional dos Maxilares se mostra como importante alternativa de tratamento da mordida aberta anterior, possibilitando o tratamento em pacientes com idade precoce, pois não necessita de ancoragem dentária, ao contrário dos tratamentos com Ortodontia Fixa. Além disso, utiliza forças leves e funcionais, opostamente à Ortodontia Fixa.

• Os aparelhos Ortopédicos Funcionais agem através de Mudança de Postura Terapêutica, promovendo equilíbrio neuro-muscular e correção de padrões musculares inadequados. Dessa forma, atuam na musculatura mastigatória, peribucal, na posição e postura de língua, podendo alterar também o espaço da orofaringe. A ação dos aparelhos Ortodônticos Fixos se dá ao nível de osso alveolar

e de compensações nas posições dentárias.

• Faltam estudos sobre a estabilidade pós-tratamento da mordida aberta anterior, principalmente após tratamento com Ortopedia Funcional dos Maxilares. No entanto, sabe-se que o tratamento precoce, em dentição decídua ou mista, apresentam menor recidiva.

BIBLIOGRAFIA

ALBUQUERQUE,S.S.L et al.Prevalência de más oclusões em crianças com 12 a 36 meses de idade em João Pessoa, Paraíba. R Dental Press Ortodon Ortop Facial, Maringá, v.14, n.6, p.50-57, nov/dez. 2009

ALIMERE, H. C.; THOMAZINHO, A; FELÍCIO, C. M. de. Mordida aberta anterior: uma fórmula para o diagnóstico diferencial. Pró-Fono Revista de Atualização Científica, Barueri (SP), v. 17, n. 3, p. 367-374, set.-dez. 2005

BARBOSA, D.F. Hiperdivergência tratada com Ortopedia Funcional dos Maxilares. Ortodontia SPO 2009; v.42, n.2, p.114-121

BIMLER, P.H. Análise Cefalométrica de Bimler. Dental médica Editora e Livraria Ltda. 1ª edição, 1995. São Paulo-SP

BRITTO, A.D.; ISAACSON, R.J. Como Agem os aparelhos ortodônticos. In: Bishara, S.E.. Ortodontia.Editora Santos, 2004. São Paulo-SP P.208-231

CARVALHO, C.M et al. Prevalência de mordida aberta anterior em crianças de 3 a 5 anos em Cabedelo/PB e relação com hábitos bucais deletérios. Pesq Bras Odontoped Clin Integr, João Pessoa, 9(2),p.205-210, maio/ago. 2009

CAVALCANTI, A.L et al. Prevalência de maloclusão em escolares de 6 a 12 anos de idade em Campina Grande, PB, Brasil. Pesq Bras Odontoped Clin Integr. João Pessoa. 8(1),p.99-104, jan/abr. 2008

CHAMBRONE, L.;REIS,S.A.B;GOLDENBERG, F.C. Características clinicas e cefalométricas associadas ao tratamento de pacientes com mordida aberta. Revista Odonto, São Bernardo do Campo, ano 15, n.29, p.25-39, jan/jun 2007

DIB, L.P.S. ; RAVELI, D.B. ; LANDAZURI, D.R.G. Bite-Block posterior: uma opção para o controle vertical. Rev. Clin Ortodon Dental Press, Maringá, v.8, n.2,p.60-66. abr/maio 2009

FARIA, T.S.C. et al. Masticatory muscle activity in children with a skeletal or dentoalveolar open bite. European Journal of Orthodontics 32(2010)453-458. Jan 2010

FERNANDES, K.P.; AMARAL, M.T. Freqüência de maloclusão em escolares na faixa etária de 3 a 6 anos, Niterói, Brasil. Pesq Bras Odontoped Clin Integr, João Pessoa, 8(2):147-151, maio/ago. 2008

FLASER, C.A.;BRATU, C.D.;GLAVAN, F. Functional orthodontic therapy in skeletal open bite. TMJ 2004, v.54, n.2, p.198-200

GONZALEZ, B.G. et al. Variaciones de la adaquia y fuerza labial superior en ninos, tratados con mioterapia. Policlínico Tomás Romay. Habana Vieja.Revista Habanera de Ciencias Medicas, v.8, n.4, outubro/novembro 2009

HENRIQUES, J.F.C. Mordida aberta anterior: a importância da abordagem multidisciplinar e considerações sobre etiologia, diagnóstico e tratamento: apresentação de um caso clínico. R. Dental Press Ortodon.Ortop.Facial. Maringá, v.5. n.3, p 29-36, maio/jun 2000

IWASA, E. A. P.; SOUSA, M. L. R.; WADA, R. S. Prevalência e severidade da mordida aberta anterior em crianças com idade de 12 anos da região de Piracicaba, Estado de São Paulo - Brasil. Rev Ibero-am Odontopediatr Odontol Bebê 2003; v.6, n.34,p.516-24

KANELLIS, M.J.. Tratamento Ortodôntico na dentição decídua. In: Bishara, S.E.. Ortodontia.Editora Santos, 2004. São Paulo-SP P.248-256

KAWAMURA, M. et al. A cineradiographic study of deglutitive tongue movement in patients with anterior open bite. Bull. Tokio dent. Coll.,v.44, n.3, p133-139, ago 2003

LIMA, N.S. ; PINTO, E.M.; GONDIM, P.P.C. Alterações verticais na dentadura mista: diagnóstico e tratamento. J Bras Ortodon Ortop Facial, Curitiba,v.7, n.42, p.511-517, nov./dez. 2002

LIRA,A.L.S. et al. Adenoid hipertrophy and open bite. Braz J Oral Sci. v.10, n.1, p.17-21 jan/março 2011

LOPEZ, A.C.P. ; SOUZA,J.E.P ; JUNIOR, P.A. Tratamento da mordida aberta anterior em adultos por meio de extração dos primeiros molares permanentes – caso clínico. Rev. Clin.Ortodon. Dental Press, Maringá, v.6, n.2 p.65-71- abr/maio 2007

MA, A.L.S. Rotações Mandibulares- Análise de Lavergne e Petrovic- um marco na ortopedia funcional dos maxilares. Revisão de literatura. 2007. Trabalho de conclusão de curso (Especialização em Ortopedia Funcional dos Maxilares) – Associação Brasileira de Odontologia Seção Distrito Federal , Brasília, 2007

MACIEL, C. T. V.; LEITE, I. C. G. Aspectos etiológicos da mordida aberta anterior e suas implicações nas funções orofaciais. Pró-Fono Revista de Atualização Científica, Barueri (SP), v. 17, n. 3, p. 293-302, set.-dez. 2005

MAIA, S.A et al. Diferentes abordagens no tratamento da mordida aberta anterior.ConScientiae Saúde, 2008:v.7, n.1, p. 77-82

MASSA, C.; ALBUQUERQUE, B.; FAUSTA,S. Aparelho fixo 4x2 na dentadura mista: quantas indicações! Rev Clin Ortodon Dental Press, Maringá, v.7, n.1, p. 64-80. fev/março 2008

MEJIA, M.C. ; GALVIS, J.F.; SIERRA, M.I. Alternativa de tratamiento de La mordida abierta anterior por medio del aparato ortopedico funcional Simões Network 3. Revista CES Odontologia v.8, n. 1- 1995

MELLO, P.B. et al. Utilização do bite block para correção da mordida aberta anterior. Ortodontia SPO 2011; v.44, n.1, p.75-81

PEDRIN, R.R.A et al. Prevalência da más-oclusões em jovens de 6 a 12 anos de idade na cidade de Miranda/MS. Ortodontia SPO 2008; 41(4):384-92

PEREIRA,C.C.; FELÍCIO,C.M. Os distúrbios miofuncionais orofaciais na literatura odontológica: revisão crítica. R Dental Press Ortodon Ortop Facial. Maringá, v.10, n.4, p 134-142, jul/ago 2005

PERES, K.G. et al. Effects of breastfeeding and sucking habits on malocclusion in a birth cohort study. Rev Saúde Pública 2007;41(3),p.343-50

PETROVIC, A.;STUTZMANN, J. ; LAVERGNE, J.M. Novo Enfoque para o diagnósticoe tomada de decisãoes biológica e cefalometricamente. In: F. Juan Aguila. Manual de Cefalometria. Editora Santos, 1ª edição, 1997. São Paulo-SP.. P.152-191

PLANAS, P. Reabilitação Neuro-Oclusal. Editora Medsy, 1988. P. 173-178, 182-183

PONCE, A. Plano de Tratamento. In :_____Straight Wire. Editora Profile, 2007. Niterói- RJ. P. 195-197

PROFFIT, W.R. Ortodontia Contemporânea. Ed. Guanabara Koogan, Rio de Janeiro, 1995

RAKOSI, T. A má-Oclusão de Mordida Aberta. In: GRABER, T.M.. Ortopedia Dentofacial com Aparelhos Funcionais.Guanabara Koogan. Segunda Edição, São Paulo, 1999

REIS, M.J. ; PINHEIRO, C.N.;MALAFAIA, M. Tratamento da mordida aberta anterior: relato de caso clínico. Rev. Clin. Ortodon. Dental Press, Maringá, v.6, n.4- p.88-96- ago/set 2007

RIBEIRO, F. et al. Respiração Oral: alterações oclusais e hábitos orais. Rev CEFAC 2002; 4, p.187- 190

SANTOS, E.C.A. et al. Avaliação clínica de sinais e sintomas da disfunção temporomandibular em crianças. R. Dental Press Ortodon Ortop Facial. Maringá, v.11, n.2, p.29-34, março/abril 2006

SIMÕES, W.A. Ortopedia Funcional dos Maxiliares através da Reabilitação Neuro-Oclusal. Editora Artes Médicas, 2003. São Paulo-SP

TAGAWA, D.T. ; AIDAR, L.A.A. ; TOGAWA, P.T. Intervenção precoce na mordida aberta anterior. Rev Assoc Paul Cir Dent 2009; v.63, n.1, p.44-48

UEDA, H.M. et al. Relationship between masticatory muscle activity and vertical craniofacial morphology. Angle Orthod 1998, v. 68, n.3, p.233-238

VALARELLI, F.P. Estabilidade a longo prazo do tratamento sem extração da mordida aberta anterior na fase da dentadura permanente. Dissertação para obtenção de título de Mestre em Odontologia -Faculdade de Odontologia de Bauru, 2002 (DISSERTAÇÃO DE MESTRADO)

VALENTE, A. ;MUSSOLINO, Z.M. Freqüência de sobressaliência, sobremordida e mordida aberta na dentição decídua. Rev Odont USP, 3(3), p402-407, jul/set 1989

VAN DER LINDEN, F.P.G.M. O desenvolvimento das faces longas e curtas e as limitações do tratamento. Rev Dental Press Ortodon Ortop Facial v.4, n.6, p. 6-11- Nov/dez 1999

VLASKALIC,V.; BOYD, R.L. Reabsorções radiculares e alterações teciduais durante o tratamento ortodôntico. In: Bishara, S.E.. Ortodontia.Editora Santos, 2004. São Paulo-SP P.463-475

YANEZ, G.R.; LOUZADA, A.S.L. O sistema Trainer no contexto do tratamento de má-oclusão. Orthodontic Science and Practice, 2009; 2 (7/8)P.735-747

YURA, S. et al. Magnetic resonance imaging of the temporomandibular joint in patients with skeletal open bite and subjects with no dentofacial abnormalities. British Journal of Oral and Maxillofacial Surgery 48 (2010) 459-461